ISSN 2077-4230

ОНКОХИРУРГИЯ
ONCOSURGERY

В ЭТОМ НОМЕРЕ:

ОРИГИНАЛЬНЫЕ СТАТЬИ

Морфологические факторы прогноза у детей при ретинобластоме

Трансмандибулярный доступ при опухолях шейных позвонков и ската

Лапароскопическая резекция прямой кишки

Нутритивная поддержка больных опухолями головы и шеи

Атомно-силовая микроскопия злокачественных опухолей

ОРГАНИЗАЦИЯ ЗДРАВООХРАНЕНИЯ

Эпидемиология медуллярного рака щитовидной железы в России

ОБЗОРЫ

Рак щитовидной железы в детском и подростковом возрасте

ХРОНИКА

РЕЗОЛЮЦИЯ совещания экспертов IV Международного конгресса «Опухоли головы и шеи. Байкал – 2011»

РСХО
RSSO

Издательство
«Онкохирургия Инфо»

Том3 4′2011

УВАЖАЕМЫЕ КОЛЛЕГИ,

мы завершаем 2011 год выпуском политематического номера, охватывающего различные темы онкологии и хирургии.

Активная работа редакции и редакционной коллегии с научными онкологическими обществами, ведущими учеными и специалистами в области онкохирургии позволила сделать наш журнал ежеквартальным. Тем не менее, при поддержке генерального спонсора были найдены резервы на издание дополнительного номера, который мы и представляем Вашему вниманию.

Мы намерены продолжить эту работу, постоянно повышая качество публикаций и привлекая к сотрудничеству не только российских, но и зарубежных исследователей.

Очередным этапом развития в этом направлении стало включение журнала «Онкохирургия» в международную информационную научную базу данных EBSCO (EBSCOhost™ DatabaseSystem), РИНЦ и другие отечественные и зарубежные базы цитирования научных публикаций. Сегодня он имеет постоянно возрастающий импакт-фактор.

Все это дает нам надежду, что журнал заслуженно вошел в ряд ведущих отраслевых научно-практических изданий, став общероссийским профессиональным дискуссионным форумом, помощником в нашей повседневной деятельности.

С уважением,

Редколлегия журнала «Онкохирургия»

Открыта подписка на журнал в редакции журнала:

Журнал учрежден Общероссийским союзом общественных объединений “АССОЦИАЦИЯ ОНКОЛОГОВ РОССИИ” в 2008 г.

http//www.oncology.ru

Издательство ООО «ОНКОХИРУРГИЯ ИНФО»
115208, Москва, Восточная ул., д. 10, оф. 16
Тел.: (495) 663-15-66 8-915-356-03-07
E-mail: oncosurgery@mail.ru
www.oncology.ru

ГЛАВНЫЙ РЕДАКТОР	Чиссов В.И. Академик РАМН, доктор медицинских наук, профессор
Зам. главного редактора	Решетов И.В. Член-корр. РАМН, доктор медицинских наук, профессор
	Кубышкин В.А. Академик РАМН, доктор медицинских наук, профессор
Генеральный директор	Боев А.С.
Зав. редакцией	Кулиш С.Л.
Главный научный редактор	Трахтенберг А.Х.
Научные редакторы	Домрачев С.А.
	Решетов Д.Н.
	Marek K. Dobke, США
Литературный редактор	Полесский В.А.
Переводчик	Урлова А.Н.
Компьютерный набор	Болсунова Д.Б.
Компьютерная верстка	Любивый А.В.

© Перепечатка полностью или частями возможна только с письменного разрешения редакции

Формат 60x90/8 – Бумага мелованная. Печать офсетная. Гарнитура Helios, Minion Pro.
Усл.печ.л. 12. Тираж 1000. Заказ № 13078/5.
Отпечатано в типографии ОАО «Фабрика офсетной печати», 111250, Москва, ул. Авиамоторная, 2.

Журнал зарегистрирован Федеральной службой по надзору в сфере связи и массовых коммуникаций
Свидетельство о регистрации ПИ №ФС77-33244 от19 сентября 2008 года.
© Издательство ООО «ОНКОХИРУРГИЯ ИНФО»

http//www.oncology.ru ISSN 2077-4230

ONCOSURGERY

ОНКОХИРУРГИЯ

ОСНОВАН В 2008

Журнал входит в Перечень российских рецензируемых научных журналов, в которых должны быть опубликованы основные научные результаты диссертаций на соискание ученых степеней доктора и кандидата наук

УЧРЕДИТЕЛИ:
- Ассоциация онкологов России
- ФГБУ«МНИОИ им. П.А. Герцена» Минздравсоцразвития России
- Фонд паллиативной помощи и реабилитации больных
- Российская ассоциация терапевтических радиационных онкологов

ГЛАВНЫЙ РЕДАКТОР:
В.И. Чиссов Академик РАМН, доктор медицинских наук, профессор

ЗАМ. ГЛАВНОГО РЕДАКТОРА:
И.В. Решетов Член-корр. РАМН, доктор медицинских наук, профессор
В.А. Кубышкин Академик РАМН, доктор медицинских наук, профессор

РЕДКОЛЛЕГИЯ:
М.Д. Алиев Академик РАМН, доктор медицинских наук, профессор
Ю.Ю. Андреева доктор медицинских наук
Б.А. Бердов доктор медицинских наук, профессор
А.В. Бутенко доктор медицинских наук, профессор
Л.З. Вельшер доктор медицинских наук, профессор
Н.Н. Волченко доктор медицинских наук, профессор
Д.А. Гранов доктор медицинских наук, профессор
В.Ф. Касаткин Член-корр. РАМН, доктор медицинских наук, профессор
Е.П. Куликов доктор медицинских наук, профессор
О.В. Пикин (секретарь) доктор медицинских наук
В.А. Порханов доктор медицинских наук, профессор
Д.Н. Решетов доктор медицинских наук
А.Ф. Романчишен доктор медицинских наук, профессор
Ю.С. Сидоренко Академик РАМН, РАН, доктор медицинских наук, профессор
В.Ю. Скоропад доктор медицинских наук
И.С. Стилиди Член-корр. РАМН, доктор медицинских наук, профессор
В.П. Харченко Академик РАМН, доктор медицинских наук, профессор
В.А. Черекаев доктор медицинских наук, профессор
Е.Ц.Чойнзонов Академик РАМН, доктор медицинских наук, профессор
А.А. Шелеско (секретарь) кандидат медицинских наук
Ю.А. Шелыгин доктор медицинских наук, профессор
А.В. Чжао доктор медицинских наук, профессор

РЕДСОВЕТ:
А.А. Вишневский доктор медицинских наук, профессор
В.В. Дворниченко доктор медицинских наук, профессор
А.Г. Зирин доктор медицинских наук,
А.Н. Коновалов Академик РАМН, доктор медицинских наук, профессор
Н.О. Миланов Академик РАМН, доктор медицинских наук, профессор
В.М. Моисеенко доктор медицинских наук, профессор
Г.А. Новиков доктор медицинских наук, профессор
О.А. Орлов доктор медицинских наук, профессор
Н.А. Осипова доктор медицинских наук, профессор
И.Г. Русаков доктор медицинских наук, профессор
В.Ф. Семиглазов Член-корр. РАМН, доктор медицинских наук, профессор
А.В. Черниченко доктор медицинских наук, профессор
Е.В. Филоненко доктор медицинских наук, профессор

ИНОСТРАННЫЕ ЧЛЕНЫ РЕДКОЛЛЕГИИ:
V. Anikin Великобритания
M. Auersperg Словения
Marek K. Dobke, США
G. dosSantos Португалия
N.O. Higgins Ирландия
I. Kott Израиль
M. Moraes Бразилия
D.L. Morton США
V. Parisi Италия
J. Pfeifer Австрия
R. Pollok США
M. Ramli Индонезия
F. Rochard Франция
J. Shah, США
H. Shukla Индия
K.V. Smitten Финляндия
M.G. Smola Австрия
W. Temple Канада
Г.В. Бондарь Украина
И.В. Залуцкий Белоруссия
Ya. Zhashkevich Польша

FOUNDED IN 2008

The journal is included into the List of Russian leading peer-reviewed scientific journals in which publication of essential scientific results of dissertations in candidacy for the degree of Ph.D. and M.D. is obligatory

FOUNDERS:
- Oncologists Association of Russia
- P.A. Herzen Moscow cancer Research Institute
- Fund of Rehabilitation Palliative Medicine
- Association of Therapeutical Radiation Oncologists of Russia

EDITOR-IN-CHIEF:
V.I. Chissov Academician of RAMS, doctor of medical sciences, professor

DEPUTY OF THE EDITOR-IN-CHIEF:
I.V. Reshetov Corresponding member of RAMS, doctor of medical sciences, professor
V.A. Kubyshkin Academician of RAMS, doctor of medical sciences, professor

EDITORIAL BOARD:
M.D. Aliev Academician of RAMS, doctor of medical sciences, professor
Y.Y. Andreeva doctor of medical sciences
B.A. Berdov doctor of medical sciences, professor
A.V. Butenko doctor of medical sciences, professor
L.Z. Velsher doctor of medical sciences, professor
N.N. Volchenko doctor of medical sciences, professor
D.A. Granov doctor of medical sciences, professor
V.F. Kasatkin Corresponding member of RAMS, doctor of medical sciences, professor
E.P. Kulikov doctor of medical sciences, professor
O.V. Pikin doctor of medical sciences
V.A. Porkhanov doctor of medical sciences, professor
D.N. Reshetov doctor of medical sciences
A.F. Romanchishen doctor of medical sciences, professor
Y.S. Sidorenko Academician of RAMS, doctor of medical sciences, professor
V.Y. Skoropad doctor of medical sciences
I.S. Stilidi Corresponding member of RAMS, doctor of medical sciences, professor
V.P. Kharchenko Academician of RAMS, doctor of medical sciences, professor
V.A. Cherekaev doctor of medical sciences, professor
E.C. Choinzonov Academician of RAMS, doctor of medical sciences, professor
A.A. Shelesko candidate of medical sciences
Y.A. Shelygin doctor of medical sciences, professor
A.V. Chzhao doctor of medical sciences, professor

EDITORIAL COUNCIL:
A.A. Vishnevsky doctor of medical sciences, professor
V.V. Dvornichenko doctor of medical sciences
A.G. Zirin doctor of medical sciences
A.N. Konovalov Academician of RAMS, doctor of medical sciences, professor
N.O. Milanov Academician of RAMS, doctor of medical sciences, professor
V.M. Moiseenko doctor of medical sciences, professor
G.A. Novikov doctor of medical sciences, professor
O.A. Orlov doctor of medical sciences, professor
N.A. Osipova doctor of medical sciences, professor
I.G. Rusakov doctor of medical sciences, professor
V.F. Semiglazov Corresponding member of RAMS, doctor of medical sciences, professor
A.V, Chernichenko doctor of medical sciences, professor
E.V. Filonenko doctor of medical sciences, professor

FOREIGN MEMBERS OF THE EDITORIAL BOARD:
V. Anikin United Kingdom
M. Auersperg Slovenia
Marek K. Dobke, USA
G. dosSantos Portugal
N.O. Higgins Ireland
I. Kott Israel
M. Moraes Brazil
D.L. Morton USA
V. Parisi Italy
J. Pfeifer Austria
R. Pollok USA
M. Ramli Indonesia
F. Rochard France
J. Shah, USA
H. Shukla India
K.V. Smitten Finland
M.G. Smola Austria
W. Temple Canada
G.V. Bondar Ukraine
I.V. Zalutsky Belarus
Ya. Zhashkevich Poland

Партнер Всемирной Федерации обществ хирургических онкологов
Partner of World Federation of Surgical Oncology Societies (WFSOS)

Volume 3 №4 • 2011
Том 3 №4 • 2011

СОДЕРЖАНИЕ

ОРИГИНАЛЬНЫЕ СТАТЬИ

Морфологические факторы прогноза у детей с односторонней ретинобластомой после инициальной энуклеации
Ушакова Т.Л., Павловская А.И., Поляков В.Г. 4

Первичный гиперпаратиреоз в онкологической клинике
Новожилова Е.Н., Щупак М.Ю., Главацкий С.В., Жуков А.Г. 9

Особенности заживления ран при хирургическом лечении больных раком гортани и гортаноголотки
Трофимов Е.И., Виноградов В.В., Марченко М.Г......13

Опыт использования трансмандибулярного доступа при удалении опухолей пара- и ретрофарингеального пространств, опухолей верхних шейных позвонков и ската
Чеботарев С.Я., Гуляев Д.А., Горбань В.В., Белов И.Ю. 17

Сфигмоплетизмография культи главного бронха у больных после пневмонэктомии
Дуглав Е.А., Бурмистров М.В., Сигал Е.И., Сигал Р.Е. 20

Лапароскопическая внутрибрюшная резекция прямой кишки
Александров В.Б., Бутенко А.В., Разбирин В.Н., Виноградов Ю.А., Корнев Л.В., Гончаров А.Л. 24

Различные хирургические подходы к лечению больных распространенным раком толстой кишки
Куликов Е.П., Бубликов И.Д., Головкин Е.Ю., Семионкин Е.И. 29

Оценка эффективности периоперационного применения энтерального питания у пациентов с опухолями головы и шеи в кооперированном исследовании
Решетов И.В., Егоров Г.Н., Махсон А.Н., Новожилова Е.Н., Манихас Г.М., Письменный В.И., Кит О.И., Дворниченко В.В., Репета О.Р., Гроздова Т.Ю., Емельяненко О.А. 33

Применение атомно-силовой микроскопии в онкоцитологии для определения тактики хирургического лечения
Чиссов В.И., Решетов И.В., Славнова Е.Н., Сухарев С.С., Быков В.А., Волченко Н.Н., Аванесов В.М., Голубцов А.К., Крехно О.П. 39

Использование препаратов «колетекс-гель-днк» и «колетекс-гель-днк-л» в комбинированном и комплексном лечении больных злокачественными новообразованиями орофарингеальной зоны
Вельшер Л.З., Бойко А.В., Шипилина Н.П., Решетов Д.Н., Коробкова А.Ю., Космынин А.А. 45

ОРГАНИЗАЦИЯ ЗДРАВООХРАНЕНИЯ

Медуллярный рак итовидной железы в России. Эпидемиология и некоторые клинические аспекты
Решетов И.В., Старинский В.В., Егоров Г.Н., Грецова О.П., Петрова Г.В. 51

ОБЗОР ЛИТЕРАТУРЫ

Проблемы диагностики и хирургического лечения больных раком щитовидной железы в детском и подростковом возрасте
Гостимский А.В., Романчишен А.Ф. 55

ХРОНИКА

Совещание экспертов IV Международного конгресса «ОПУХОЛИ ГОЛОВЫ И ШЕИ» 63

Правила оформления статей для публикации в журнале «Онкохпрургия» 63

CONTENTS

ORIGINAL RESEARCH ARTICLES

Morphological prognostic factors in children with unilateral retinoblastoma after initial enucleation
Ushakova T.L., Pavlovskaya A.I., Polyakov V.G. 4

Primary hyperparathyroidism in oncological hospital
Novogylova E.N., Schupak M.J., Glavackii S.V., Zhukov A.G. 9

Specific features of wound healing in surgical treatment of patients with laryngeal and hypopharyngeal cancer
Trophimov E.I., Vinogradov V.V., Marchenko M.G. 13

Experience of using transmandibular approach for removal of tumors of the para-and retropharyngeal spaces, tumors of the upper cervical vertebrae and the clivus
Chebotarev S.Ya., Gulyaev D.A., Gorban V.V., Belov I.Yu. 17

Sphygmoplethysmography of the primary bronchus stump for the patients after pneumonectomy
Douglav E.A., Burmistrov M.V., Sigal E.I., Sigal R.E. 20

Laparoscopic anterior rectal resection
Aleksandrov V.B., Butenko A.V., Razbirin V.N., Vinogradov Ju.A., Kornev L.V., Goncharov A.L. 24

Various surgical approaches to the treatment of patients with advanced colorectal cancer
Kulikov E.P., Bublikov I.D., Golovkin E.Yu., Semionkin E.I. 29

Evaluation of the efficiency of perioperative enteral nutrition in patients with head and neck tumors in cooperative clinical study
Reshetov I.V., Egorov G.N., Makhson A.N., Novogilova E.N., Manikhas G.M., Pismennyi V.I., Kit O.I., Dvornichenko V.V., Repeta O.R., Grozdova T.Ju., Emelyanova O.A. 33

The use of atomic force microscopy in oncocytology for determination of treatment tactics
Chissov V.I., Reshetov I.V., Slavnova E.N., Sukharev S.S., Bykov V.A., Volchenko N.N., Avanesov V.M., Golubtsov A.K., Krekhno O.P. 39

The Use of «Coletex-gel-DNK» and «Coletex-gel-DNK-L» in combined modality and multimodality treatment in patients with oropharyngeal cancer
Vel'sher L.Z., Bojko A.V., Shipilina N.P., Reshetov D.N., Korobkova A.Ju., Kosmynin A.A. 45

PUBLIC HEALTH CARE SERVICES

Medullary thyroid cancer in Russia. Epidemiology and some clinical aspects
Reshetov I.V., Starinskii V.V., Egorov G.N., Gretsova O.P., Petrova G.V. 51

REVIEW OF LITERATURE

The problems of diagnosis and surgical treatment in children and adolescents with thyroid cancer
Gostimsky A.V., Romanchishen A.F......55

CHRONICLE

Meeting of Experts of the IV International Congress «TUMORS OF THE HEAD AND NECk» 63

Requirements for submission to the journal «Oncosurgery» 63

МОРФОЛОГИЧЕСКИЕ ФАКТОРЫ ПРОГНОЗА У ДЕТЕЙ С ОДНОСТОРОННЕЙ РЕТИНОБЛАСТОМОЙ ПОСЛЕ ИНИЦИАЛЬНОЙ ЭНУКЛЕАЦИИ

Ушакова Т.Л.[1], Павловская А.И.[2], Поляков В.Г.[1]

1 – НИИ ДОГ РОНЦ им. Н.Н. Блохина РАМН,
Отделение опухолей головы и шеи (1-е хирургическое),
2 – РОНЦ им. Н.Н. Блохина РАМН,
Отделение патологической анатомии человека, Москва, Россия

MORPHOLOGICAL PROGNOSTIC FACTORS IN CHILDREN WITH UNILATERAL RETINOBLASTOMA AFTER INITIAL ENUCLEATION

Ushakova T L[1], Pavlovskaya A I[2], Polyakov V G[1]

1 – NN Blokhin Clinical Oncology Research Institute RCRC RAMS,
The department of head and neck tumors (surgical department 1),
2 – NN Blokhin Russian Cancer Research Center RAMS,
Department of human pathological anatomy, Moscow, Russia

Целью работы является описание гистопатологических находок у детей с односторонней ретинобластомой после первичной энуклеации как показаний к адъювантной терапии.

Материалы и методы. *43 пациента с односторонней ретинобластомой (ОРБ) подверглись инициальной энуклеации. Медиана возраста составила 28±17,6 мес. Факторы риска были идентифицированы на основе гистологических протоколов.*

Результаты. *Из 43 пациентов 17 были отнесены в группу стандартного риска на основании отсутствия или минимальной опухолевой инвазии хориоидеи, или преламинарной инвазии зрительного нерва, или опухолевых отсевов в стекловидное тело, 18 – в группу среднего риска (опухолевая инвазия передней камеры глаза, радужки, цилиарного тела, массивная инвазия хориоидеи, интра- и ретроламинарная инвазия зрительного нерва) и 8 – в группу высокого риска (инвазия опухолью линии резекции зрительного нерва и экстрасклеральное распространение опухоли).*

Заключение. *Анализ гистопатологического материала 43 РБ после энуклеации глаза продемонстрировал, что в 26 (60,5%) препаратах имелись гистопатологические факторы среднего и высокого риска, определяющие необходимость в адъювантной терапии.*

Область применения результатов. *Создан протокол риск-адаптированной терапии на основании гистологических (микроскопических) факторов риска при первичной энуклеации у детей с ОРБ. Проведение диагностики и лечения детей с РБ рекомендовано в специализированных лечебных учреждениях онкологического профиля.*

Ключевые слова: ***ретинобластома, энуклеация, гистологические факторы риска.***

The objective is to describe morphological findings as indications for adjuvant therapy in children with unilateral retinoblastoma (UR) after initial enucleation.

Materials and methods. *43 patients with UR underwent initial enucleation. Median age was 28±17.6 months. Risk factors were identified according to histological protocols.*

Results. *17 of 43 patients had standard risk based on the absence or minimal tumor invasion of choroid or prelaminar optic nerve invasion or vitreous seeding. 18 of 43 patients had average risk factors, such as tumor invasion of anterior chamber, iris, ciliary body, massive choroid invasion, intra- and retrolaminar optic nerve invasion. 8 of 43 patients had high risk factors: tumor invasion in resection margins of optic nerve and extrascleral tumor spread.*

Conclusions. *The study of histopathological material of 43 UR after the enucleation showed 26 (60.5%) of 43 had histopathological risk factors indicating the need of adjuvant therapy. These factors included average and high risk factors.*

Field of application*. The protocol of risk-adapted therapy based on histological (micro) risk factors for initial enucleation in children with UR. Diagnostics and treatment in children with retinoblastoma was recommended to be performed in specialized oncological clinics.*

Key words: ***retinoblastoma, enucleation, histological risk factors.***

ВВЕДЕНИЕ

Ретинобластома (РБ) еще век назад являлась фатальным заболеванием. При современных подходах к лечению в развитых странах выживаемость пациентов с РБ приближается к 100% [10]. Таких хороших результатов лечения детей с РБ удалось добиться благодаря развитию высшего медицинского образования, ранней диагностики и современным методам лечения, включающим использование адъювантной химиотерапии у пациентов с факторами риска метастазирования. В большинстве наблюдений необходимость назначения адъювантной химиотерапии определяется рядом морфологических факторов риска, выявленных в ходе гистологического исследования энуклеированных глаз. Риск метастазирования при РБ

потенциально может быть связан с экстраокулярным распространением или опухолевой инвазией структур орбиты; массивной опухолевой инвазией хориоидеи; инвазией зрительного нерва с распространением за решетчатую пластинку или при достижении линии резекции зрительного нерва; вовлечением в опухолевый процесс переднего отрезка глаза [2, 5, 7-9, 11, 12].

Интерес к факторам морфологического риска возник в связи с отсутствием единых подходов к лечению детей с РБ неблагоприятного прогноза. Двухлетняя общая и безрецидивная выживаемость в группе детей с РБ «высокого риска» (n=16), получавших лечение в НИИ ДОГ с 1996 по 2000 г. составляла 25 и 23% соответственно [1]. Оптимизация результатов лечения детей с РБ в зависимости от факторов риска, продемонстрированная в публикациях нескольких исследовательских групп, стала второй причиной изучения гистопатологических находок в удаленных глазах [3, 4, 6].

МАТЕРИАЛЫ И МЕТОДЫ

Инициальной энуклеации были подвергнуты 43 пациента с односторонней РБ в возрасте от 1 до 76 мес. (средний возраст – 28±17,6 мес.) в период с 2001 по 2008 г. Лиц мужского пола было 24 (55,8%), женского – 19 (45,2%). Преобладала клиническая стадия T2cNoMo, которая была выставлена в 36 (84%) наблюдениях (рис. 1). Следует отметить, что родители ребенка с РБ в стади T1bN0M0 от предложенного органосохраняющего лечения отказались (опухоль полностью закрывала макулярную область, подходя к границе диска зрительного нерва – ДЗН). Наследственная форма заболевания выявлена у 2 пациентов.

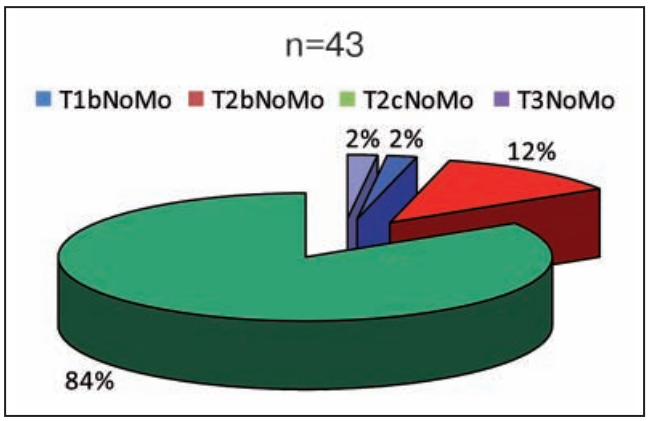

Рис. 1. Клинические стадии у больных односторонней ретинобластомой перед инициальной энуклеацией

Все гистологические препараты (n=43) были изучены в отделении патологической анатомии человека РОНЦ им. Н.Н. Блохина РАМН. В 6 (14%) из 43 случаев гистологические препараты были пересмотрены в связи с операциями, выполненными в других учреждениях. Анализу подверглись следующие параметры: гистологический вариант; характер роста РБ; инвазия опухолью хориоидеи; инвазия склеры; экстрасклеральное распространение опухоли; инвазия цилиарного тела; инвазия радужки; наличие опухолевых отсевов в передней камере глаза и в стекловидном теле; инвазия опухолью зрительного нерва (преламинарно, интраламинарно, ретроламинарно, опухолевые клетки в крае резекции).

Инвазия хориоидеи характеризовалась как минимальная и массивная: 1) минимальная, или очаговая поверхностная локализованная, характеризовалась наличием на одном образце до 3 групп по 12 опухолевых клеток в каждой с разрушением мембраны Бруха без контакта со склерой; 2) минимальная, или очаговая глубокая локализованная, – на одном образце 3 группы по 12 опухолевых клеток, одна из групп может контактировать со склерой; 3) массивная – во многих исследуемых образцах распространенные поля поражения с вовлечением всех слоев хориоидеи вплоть до склеры.

Как известно, выделяют следующие слои хориоидеи: надсосудистая пластинка; сосудистая пластинка; слой средних и мелких сосудов; хориокапиллярная пластинка; стекловидная пластинка (мембрана Бруха). Хориокапиллярная пластинка отделена от наружного слоя сетчатки мембраной Бруха.

Преобладал недифференцированный вариант РБ (рис. 2), который был представлен в 20 случаях (46,5%). Дифференцированная (рис. 3) и смешанная РБ встретились в 11 (25,6%) и 12 (27,9%) глазах соответственно. По характеру роста опухоли смешанный тип выявлен в 16 (37,2%), экзофитный – в 15 (34,8%) и эндофитный – в 12 (28%) глазах. Минимальная поверхностная инвазия хориоидеи выявлена в 11 (25,6%) случаях, минимальная глубокая инвазия хориоидеи – в 9 (20,9%), массивная инвазия хориоидеи – в 13 (30,2%), инвазия склеры – в 10 (23,3%), микроэкстрасклеральное распространение – в 5 (11,6%), инвазия цилиарного тела – в 9 (20,9%), инвазия радужки – в 5 (11,6%), распространение опухоли в переднюю камеру – в 7 (16,3%), крупные опухолевые массы и отсевы в стекловидном теле – в 28 (65,1%), преламинарная инвазия ДЗН – в 26 (60,5%), интраламинарная инвазия – в 20 (46,5%), ретроламинарная инвазия – в 17 (39,5%), опухолевые клетки в крае резекции – в 3 (6,9%) случаях.

РЕЗУЛЬТАТЫ

В 17 (39,5%) из 43 удаленных глаз обнаружены микроскопические изменения, которые в дальнейшем характеризовались как критерии стандартного риска (табл. 1). Наличие инвазии сетчатки с крупными опухолевыми массами в стекловидном теле выявлено в 10 из 17 глаз, из них сочетание множественных опухолевых отсевов с крупными опухолевыми массами в стекловидном теле – в 4; множественные отсевы без крупных опухолевых масс в стекловидном теле зарегистрированы

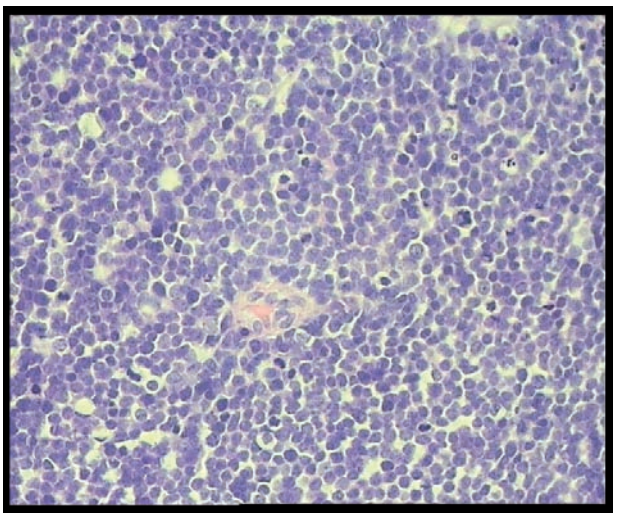

Рис. 2. Недифференцированный вариант ретинобластомы.

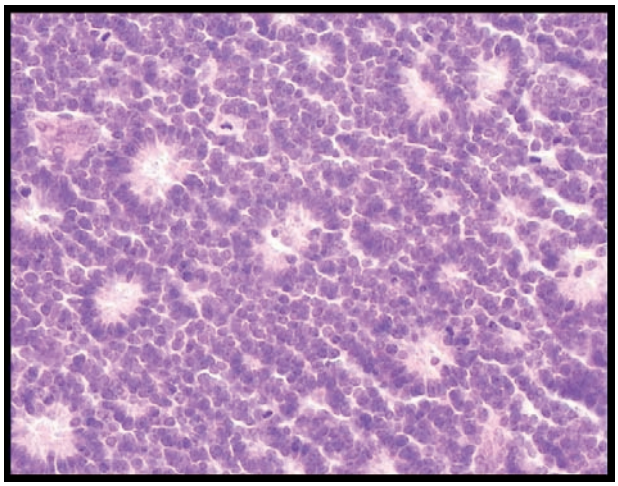

Рис. 3. Дифференцированный вариант ретинобластомы.

в 2 из 17 глаз, т. е. значительное поражение опухолью стекловидного тела отмечено в 12 из 17 глаз. Следует отметить, что в 9 глазах (52,9%) кроме опухолевого поражения сетчатки и стекловидного тела никаких других признаков выявлено не было, что соответствовало патоморфологической стадии pT1NoMo. В 3 случаях наряду с опухолевым поражением сетчатки и стекловидного тела выявлены другие патоморфологические находки, среди которых встретились преламинарная инвазия ДЗН, минимальная поверхностная и глубокая инвазия хориоидеи. Преламинарная инвазия ДЗН обнаружена в 3 глазах (17,6%), что соответствовало стадии pT2aNoMo. Минимальная поверхностная инвазия хориоидеи зарегистрирована в 3 глазах (17,6%), что характеризовало стадию pT2bNoMo. Сочетание преламинарной опухолевой инвазии ДЗН с минимальной глубокой инвазиией хориоидеи в 2 глазах (11,9%) соответствовало стадии pT2cNoMo.

Средний возраст детей в группе стандартного риска составил 20±15,8 мес. (3-65 мес.).

Исследования 18 (41,9%) из 43 энуклеированных глаз выявили микроскопические критерии опухолевого поражения передней камеры, радужки, цилиарного тела, интра- и ретроламинарной инвазии зрительного нерва, массивной инвазии хориоидеи и инвазии склеры. Единственный фактор встретился в 11 из 18 глаз (интраламинарная инвазия зрительного нерва в 3 случаях, ретроламинарная инвазия зрительного нерва – в 7 случаях и массивная инвазия хориоидеи – в 1 случае). Сочетание 2 факторов выявлено в 5 из 18 глаз (опухолевое поражение передней камеры и цилиарного тела – в 1 случае, цилиарного тела с ретроламинарной инвазией зрительного нерва – в 1 случае и ретроламинарная инвазия зрительного нерва с массивной инвазией хориоидеи – в 3 случаях). Множественные сочетания факторов зарегистрированы в 2 из 18 глаз: в 1 случае – распространение опухоли на радужку, цилиарное тело с интраламинарной инвазией зрительного нерва, во 2-ом случае – распространение опухоли в переднюю камеру, цилиарное тело с массивной инвазией хориоидеи, склеры и ретроламинарной инвазией зрительного нерва. Наряду с перечисленными находками в 15 случаях отмечены множественные отсевы и/или крупные опухолевые массы в стекловидном теле. Указанные выше признаки (кроме опухлевого поражения стекловидного тела) были отнесены к критериям среднего риска (табл. 2). Патологоанатомические стадии в данной группе распределились следующим образом: pT2bNoMo – 1 (5,5%); pT2cNoMo – 4 (22,2%); pT3aNoMo – 7 (38,9%); pT3bNoMo – 2 (11,1%); pT3cNoMo – 4 (22,2%). Средний возраст детей в группе среднего риска составил 34±21,3 мес. (1-76 мес.).

Признаки экстраокулярного роста опухоли зарегистрированы в 8 (18,6%) из 43 глаз. В большинстве случаев отмечалось сочетание нескольких критериев высокого риска: в 5 образцах опухоль распространялась в пара- и ретробульбарную клетчатку в сочетании с инвазией экстраокулярных мышц в одном случае; в 3 выявлена инфильтрация зрительного нерва вплоть до линии резекции. Внутриглазное распространение РБ во всех 8 образцах характеризовалось выраженной запущенностью опухолевого процесса: инвазией всех отделов сосудистой оболочки (3), массивной инвазией хориоидеи (1), распространением

Таблица 1

Гистологические факторы стандартного риска (n=17)

	Гистологические критерии стандартного риска				
	Крупные опухолевые массы в стекловидном теле	Множественные отсевы в стекловидное тело	Преламинарная инвазия зритетельного нерва	Минимальная поверхностная инвазия хориоидеи	Минимальная глубокая инвазия хориоидеи
n	10/17	6/17	5/17	3/17	2/17

Таблица 2

Гистологическое исследование 18 глаз

№	pTNM (2004)	Гистологические критерии среднего риска (заинтересованность оболочек и камер глазного яблока)						
		Передняя камера глаза	Радужка	Цилиарное тело	Интраламинарно	Ретроламинарно	Массивное поражение хориоидеи	Инвазия склеры
1	pT_{2b}	+	нет	+	нет	нет	нет	нет
2	pT_{2c}	нет	+	+	+	нет	нет	нет
3	pT_{2c}	нет	нет	нет	+	нет	нет	нет
4	pT_{2c}	нет	нет	нет	+	нет	нет	нет
5	pT_{2c}	нет	нет	нет	+	нет	нет	нет
6	pT_{3a}	нет	нет	нет	нет	+	нет	нет
7	pT_{3a}	нет	нет	нет	нет	+	нет	нет
8	pT_{3a}	нет	нет	нет	нет	+	нет	нет
9	pT_{3a}	нет	нет	нет	нет	+	нет	нет
10	pT_{3a}	нет	нет	нет	нет	+	нет	нет
11	pT_{3a}	нет	нет	нет	нет	+	нет	нет
12	pT_{3a}	нет	нет	+	нет	+	нет	нет
13	pT_{3b}	нет	нет	нет	нет	нет	+	нет
14	pT_{3b}	нет	нет	нет	нет	нет	+	нет
15	pT_{3c}	нет	нет	нет	нет	+	+	нет
16	pT_{3c}	+	нет	+	нет	+	+	+
17	pT_{3c}	нет	нет	нет	нет	+	+	нет
18	pT_{3c}	нет	нет	нет	нет	+	+	нет

на эписклеру (4), ретроламинарной инвазией зрительного нерва (4), тотальным поражением всего глаза (1) и диффузным поражением стекловидного тела (7). Восемь пациентов с признаками экстраокулярного распространения опухоли (pT4NoMo) составили группу высокого риска (табл. 3). Средний возраст детей в группе высокого риска – 31±7,6 мес. (23-42 мес.).

Таблица 3

Гистологическое исследование 8 глаз

№	Гистологические критерии высокого риска (pT4NoMo)
1	Недифференцированная РБ, распространение опухоли на все отделы сосудистой оболочки, эписклеру, межоболочечно ретроламинарно в зрительном нерве, парабульбарную клетчатку у зрительного нерва, опухолевые эмболы в ц. вене зрительного нерва
2	Недифференцированная РБ, распространение опухоли на все отделы сосудистой оболочки, эписклеру, межоболочечно ретроламинарно, парабульбарную клетчатку у зрительного нерва
3	Недифференцированная РБ, распространение опухоли на все отделы сосудистой оболочки, эписклеру, межоболочечно ретроламинарно, парабульбарную клетчатку у зрительного нерва
4	Недифференцированная РБ, экстрабульбарные опухолевые комплексы в ретробульбарной клетчатке
5	Недифференцированная РБ, с прорастанием всех камер глазного яблока и опухолевыми клетками в крае резекции зрительного нерва
6	Смешанная РБ, опухолевые клетки интра- и ретроламинарно, в ретробульбарной клетчатке, по ходу экстраокулярных мышц и по эписклере
7	Смешанная РБ, опухолевые клетки по ходу зрительного нерва вплоть до линии отсечения
8	Смешанная РБ, опухолевые клетки по ходу зрительного нерва вплоть до линии отсечения, массивная инвазия хориоидеи

На основе факторов гистологического риска (табл. 4) протокола RB SFOP-2001 (Институт Кюри, Франция) для лечения детей с односторонней РБ после инициальной энуклеации и полученных данных гистологического исследования 43 глаз (см. табл. 1, 2, 3) были сформированы группы стандартного (n=17), среднего (n=18) и высокого риска (n=8).

Таблица 4

Гистологические критерии и их характеристики

Группа риска	Критерии и их характеристики
СТАНДАРТНЫЙ РИСК	Отсутствие или минимальная опухолевая инвазия хориоидеи, или преламинарная инвазия зрительного нерва, или опухолевое поражение стекловидного тела
СРЕДНИЙ РИСК	Опухолевая инвазия передней камеры глаза, радужки, цилиарного тела, массивная инвазия хориоидеи, интра- и ретроламинарная опухолевая инвазия зрительного нерва
ВЫСОКИЙ РИСК	Инвазия опухолью линии резекции зрительного нерва и экстрасклеральное распространение опухоли

ЗАКЛЮЧЕНИЕ

Критерии, характеризующие группы среднего и высокого риска, были отнесены к факторам, влияющим на метастазирование. Критерии стандартного риска было решено считать не влияющими на возникновение метастазов. Выбор лечебной тактики зависел от критериев, влияющих на метастазирование, т. е. определялся группой риска. При стандартном риске лечение не назначали. Критерии групп среднего и высокого риска являлись индикаторами для обязательной адъювантной терапии.

ЛИТЕРАТУРА / REFERENCES

1. ***Ушакова Т.Л., Белкина Б.М., Дурнов Л.А.*** и др. Ретинобластома высокого риска. Актуальные вопросы детской онкологии и гематологии. IX Международный симпозиум. Минск. 2002; 132-133.
2. ***Brown DH*** The clinicopathology of retinoblastoma. Am J Ophthalmol. 1966; 61: 27: 508-514.
3. ***Chantada GL, de Silva MTG, Fandino A.*** et al. Retinoblastoma with low risk for extraocular relapse. Ophthalmic Genet. 1999; 20: 133-140.
4. ***Chantada GL, Dunkel IJ, de Davila MT,*** et al. Retinoblastoma patients with high risk ocular pathological features: who needs adjuvant therapy? Br J Ophthalmol. 2004; 88(8): 1069-1073.
5. ***Eagle RCJr.*** High-risk features and tumor differentiation in retinoblastoma: a retrospective histopathologic study. Arch Pathol Lab Med. 2009; 133(8): 1203-1209.
6. ***Honavar SG, Singh AD, Shields CL,*** et al.: Postenucleation adjuvant therapy in high-risk retinoblastoma. Arch Ophthalmol. 2002; 120(7): 923-931.
7. ***Redler LD, Ellsworth RM.*** Prognostic importance of choroidal invasion in retinoblastoma. Arch Ophthalmol. 1973; 90: 294-296.
8. ***Rootman J, Hofbauer J, Ellsworth RM,*** et al. Invasion of the optic nerve by retinoblastoma: a clinicopathological study. Can J Ophthalmol. 1976; 11: 106-114.
9. ***Sastze X, Chantada GL, Doz F,*** et al. Proceedings of the consensus meetings from the IRSWG on the pathology guidelines for the examination of enucleated eyes and evaluation of prognostic risk factors in retinoblastoma. Arch Path Lab Med. 2009; 133(8): 1199-1202.
10. ***Shields CL, Mashayekhi A, Au AK,*** et al. The International Classification of Retinoblastoma predicts chemoreduction success. Ophthalmology. 2006; 113(12): 2276-2280.
11. ***Shields CL, Shields JA, Baew KA,*** et al. Choroidal invasion of retinoblastoma: metastatic potential and clinical risk factors. Br J Ophthalmol. 1993; 77: 544-548.
12. ***Stannard C, Lipper S, Sealy R,*** et al Retinoblastoma: correlation of invasion of the optic nerve and choroid with prognosis and metastases. Br J Ophthalmol. 1979; 63: 560-570.

Адрес для корреспонденции:
Ушакова Т.Л.
НИИ ДОГ РОНЦ им.Н.Н. Блохина РАМН,
Отделение опухолей головы и шеи (1-е хирургическое),
115478, Москва, Каширское шоссе, 23,
тел.: +7-(495)-324-12-94 (доб. 55-96)
E-mail: ushtat07@mail.ru

Correspondence to:
Ushakova TL
NN Blokhin Clinical Oncology Research Institute RCRC RAMS,
The department of head and neck tumors (surgical department 1),
115478, Moscow, Kashirskoe high-road, 23
Tel.: +7-(495)-324-12-94 (add. 55-96)
E-mail: ushtat07@mail.ru

ПЕРВИЧНЫЙ ГИПЕРПАРАТИРЕОЗ В ОНКОЛОГИЧЕСКОЙ КЛИНИКЕ

Новожилова Е.Н., Щупак М.Ю., Главацкий С.В., Жуков А.Г.

Московская городская онкологическая больница №62, Москва, Росия

Рассмотрены вопросы клиники первичного гиперпаратиреоза и особенности проявления этого заболевания у пациентов, поступающих на лечение в онкологические стационары. Описываются проблемы дифференциальной диагностики паратиреоидной остеодистрофии с метастатическим опухолевым поражением костей скелета, а также тактические ошибки, возникающие при лечении этой категории больных.

Введение. *Причиной первичного гиперпаратиреоза наиболее часто является доброкачественная аденома паращитовидной железы, функционирующая автономно. Она нередко сочетается с пептическими язвами желудка, аденомами поджелудочной железы, аденомами гипофиза, щитовидной железы, надпочечников, липомами и полипозом желудка (синдромы МЭН I и II). Нередко гиперпаратиреоидную остеодистрофию принимают за метастазы злокачественной опухоли без выявленного первичного очага. В 20% случаев гиперпаратиреоз может протекать бессимптомно. Учитывая клинико-рентгенологическую картину, выделяют 3 типа паратиреоидной остеодистрофии: 1) остеопоротический; 2) фиброзно-кистозный – с образованием в костях т.н. бурых опухолей и кист; 3) «педжетоидный», при котором на фоне остеопороза в плоских костях встречаются участки перестройки костной ткани с пятнистым остеосклерозом, что напоминает картину болезни Педжета.*

Материалы и методы. *С 1999 по 2009 г. в МГОБ №62 проходили лечение 18 пациентов с аденомой околощитовидной железы. В 16 наблюдениях до поступления в больницу пациенты длительно обследовались и лечились с диагнозом: метастазы в кости без выявленного первичного очага, миеломная болезнь, остеобластокластома. Трое из них были оперированы в других лечебных учреждениях по поводу солитарных опухолей костей. У 10 больных на рентгенограммах кистей и черепа были выявлены характерные признаки остеопороза, соответствующие гиперпаратиреоидной остеодистрофии. У 5 пациентов поражение костей сочеталось с нефролитиазом и желчнокаменной болезнью. Характерными проявлениями паратиреоидной остеодистрофии являются изменения в биохимических показателях крови. У всех пациентов выявляли повышение уровня паратгормона. У 14 больных диагноз аденомы околощитовидной железы был поставлен при УЗИ. У остальных патология была заподозрена по данным биохимического исследования крови. Иммуногистохимическими маркерами опухолей околощитовидной железы являются: хроматографин, синаптофизин, кальцитонин, Ki-67*

PRIMARY HYPERPARATHYROIDISM IN ONCOLOGICAL HOSPITAL

Novogylova E N, Schupak M Ju, Glavackiy S V, Zhukov A G

Moscow city oncological hospital №62, Moscow, Russia

The article reviews clinical presentation of primary hyperthyroidism and its characteristics in patients admitted to oncological hospital. Challenges in differential diagnosis such as parathyroid osteodystrophy with metastatic bone disease, mistakes in treatment in this group of patients are described.

Introduction. *The most common causes of primary hyperthyroidism are benign autonomous parathyroid adenomas. In many cases this condition is associated with gastric ulcer, pancreatic adenoma, adenomas of pituitary gland, thyroid gland, adrenal adenoma, lipomas and gastric polyposis (types 1 and 2 of MEN syndrome). Usually hyperthyroid osteodystrophy is confused with metastaic bone disease with occult primary. In 20% of cases hyperparathyroidism is asymptomatic. According to clinical and radiological features there are 3 types of parathyroid osteodystrophy: 1) osteoporotic; 2) fibrocystic – with development of so-called brown tumors and cystic lesions; 3) paget-like, when regions of bone remodeling with spotted osteosclerosis occur against the osteoporosis in flat bones, this reminds Paget's bone disease.*

Materials and methods*. From 1999 to 2009 in Moscow city oncological hospital #62 18 patients with parathyroid adenoma received treatment. In 16 cases patients were examined and treated for metastatic bone disease with occult primary, multiple myeloma, osteoblastoclastoma. 3 of them underwent surgical treatment for solitary bone tumors in other hospitals. 10 patients had specific radiological features of osteoporosis on skull and hand X-rays corresponding to hyperparathyroid osteodystrophy. In 5 patients bone disease was associated with nephrolithiasis and cholelithiasis. Specific manifestation of parathyroid osteodystrophy includes changes in biochemical blood parameters. All patients have increased levels of parathyroid hormone. In 14 patients parathyroid adenoma was diagnosed by ultrasound. In other patients the diagnosis was suspected according to biochemical blood analysis. Immunohistochemical markers of parathyroid tumor include chromatografin, synaptophysin, calcitonin, Ki-67 (MIB-1), which are widely expressed in adenomas. Usually after removal of parathyroid adenoma the levels of hormonal and biochemical parameters become normal. In 17 patients we determined unilateral disease and only 1 patient had two bilateral adenomas.*

Conclusion. *Hyperthyroid osteodystrophy is not a rare disease and one should consider it in patients with hypercalcemia and suspected metastatic bone disease.*

***Key words*: primary hyperparathyroidism, parathyroid osteodystrophy, osteoporosis, immunohistochemical marker.**

(MIB-1), которые широко экспрессируются в аденомах. После удаления аденомы паращитовидной железы, как правило, происходит нормализация гормональных и биохимических показателей. У 17 пациентов мы выявляли односторонние поражения и лишь у 1 больной отмечено наличие двух аденом, расположенных с обеих сторон от трахеи.

Выводы. *Гиперпаратиреоидная остеодистрофия не является редким заболеванием, и о возможности его всегда следует помнить при выявлении гиперкальциемии и при подозрении на метастатическое поражение скелета.*

Ключевые слова: ***первичный гиперпаратиреоз, паратиреоидная остеодистрофия, остеопороз, иммуногистохимические маркеры.***

Первичный гиперпаратиреоз (ПГПТ) – заболевание, развивающееся в результате первичного поражения околощитовидных желез (ОЩЖ) и сопровождающееся гиперсекрецией паратиреоидного гормона.

Наиболее часто к развитию ПГПТ приводит одиночная аденома ОЩЖ (75-85%). Одновременное развитие двух аденом встречается примерно в 4,0% [1, 3].

Первое описание ОЩЖ у человека относится к 1880 г., однако их функция оставалась неизученной. В 1896 г. Vassale и Generale показали, что паратиреоидэктомия индуцирует тетанию у собак, а в 1906 г. MacCallum и Voegtlin обнаружили, что подобную тетанию можно купировать внутривенным введением кальция [7].

У человека имеются 8-12 околощитовидных желез. В структуре их выделяют эпителиальные клетки двух видов: главные и оксифильные. ПТГ был впервые получен из бычьих ОЩЖ в 1923 г., а в 1925 г. успешно использован для лечения пациентов с тетанией (Collip J.). Однако до 1959 г. не удавалось получать очищенный гормон и описать его свойства. Его первичная структура была описана Аурбахом в 1970 г. [6].

В последующем стало известно, что паратиреоидный гормон (паратгормон, ПТГ) секретируется главными клетками. Уровень кальция в крови считается главным фактором, контролирующим секрецию ПТГ. Кальций в плазме существует в трех формах: ионизированной, в комплексе с органическими анионами и связанный с белком.

В организме взрослого человека в костной ткани содержится около 1 кг кальция. За счет активности остеобластов и остеокластов кальций постоянно откладывается и вновь вымывается из костей.

ПТГ – гормон, секретируемый паращитовидными железами, стимулирует реабсорбцию ионов кальция, одновременно ингибируя реабсорбцию ионов фосфора. В сочетании с действием других гормонов костной ткани и кишечника это приводит к увеличению уровня кальция крови и снижению уровня фосфат-ионов [1, 2, 4].

Кальцитонин – второй регулятор кальциевого гомеостаза – снижает концентрацию в крови ионов кальция и фосфора. Гормон вырабатывается в С-клетках щитовидной и паращитовидной желез. Повышение в крови концентрации кальция стимулирует секрецию кальцитонина. Соответственно этот гормон предохраняет организм от гиперкальциемии или избыточной потери кальция (при беременности и лактации, больших потреблениях кальция с пищей и т. д.).

Следующим по значению регулятором костной ткани является витамин Д, действие которого направлено, главным образом, на усиление абсорбции кальция и ретенцию фосфора. Для обмена кальция также важно состояние кальцийсенсорного рецептора. Кальцийсенсорный рецептор человека – поверхностный клеточный белок, состоящий из 1078 аминокислот, относящийся к суперсемейству белков G. Его экскреция происходит в околощитовидных железах и почках, где он играет ключевую роль в поддержании гомеостаза кальция благодаря тому, что регулирует высвобождение ПТГ и реабсорбцию кальция в почечных канальцах. В норме высокая концентрация кальция активирует калийсенсорный рецептор на поверхности клеток околощитовидной железы, что приводит к торможению секреции ПТГ, а также в почках, в результате чего повышается экскреция кальция. При снижении функции кальцийсенсорного рецептора секреция ПТГ растормаживается, а выделение кальция с мочой снижается [5, 7, 10].

На кальциевый обмен опосредованно влияют и другие гормоны (адреналин, половые гормоны, соматотропный гормон). Таким образом, фосфорно-кальциевый гомеостаз поддерживается интегрированным действием практически всей эндокринной системы [5].

Гиперпаратиреоидная остеодистрофия как специфическое поражение костей была впервые описана G. Angel в 1864 г., а в дальнейшем – F. Recklinghausen в 1891 г. В 1904 г. M. Askanasy описал пациента с паратиреоидной остеодистрофией и опухолью ОЩЖ, предположив связь между нарушениями в скелете и ОЩЖ. О первом случае успешного лечения опухоли ОЩЖ доложил в 1925 г. венский хирург F. Madland.

По данным исследования клиники Мейо, 92% больных начинают обследование вследствие обнаружения у них повышенного уровня кальция, а не клинических признаков заболевания. Это позволяет разделить гиперпаратиреоз на скрытую (мягкую форму) и клинически выраженную [8, 9]. Причиной первичного гиперпаратиреоза наиболее часто является доброкачественная аденома паращитовидной железы, функционирующая автономно. Это нередко сочетается с пептическими

язвами желудка, аденомами поджелудочной железы, аденомами гипофиза, щитовидной железы, надпочечников, липомами и полипозом желудка (синдромы МЭН I и II).

В настоящее время нет сомнений в широкой распространенности ПГПТ, но отсутствие крупных многоцентровых международных исследований, основанных на единых критериях диагностики, приводит к широким колебаниям эпидемиологических данных в разных странах [4].

Симптомы гиперпаратиреоза широко известны клиницистам. Однако нередко гиперпаратиреоидную остеодистрофию принимают за метастазы злокачественной опухоли без выявленного первичного очага, в результате чего проводится длительное и безуспешное лечение (химио- и лучевая терапия). Иногда больных с солитарными опухолями костей оперируют с ошибочным диагнозом «гигантоклеточная опухоль».

Выделяют три формы остеодистрофии: костную (гиперпаратиреоидную) с преимущественным поражением костей, висцеральную – с поражением внутренних органов и смешанную.

Общие клинические симптомы гиперпаратиреоза весьма разнообразны. Это может быть наличие жажды, сухости кожных покровов, болей в костях, тошноты, нарушений функций кишечника, полиурии, мочекаменной болезни.

Со стороны скелета наиболее характерны опухолеподобные кистозные поражения (нередко множественные, с очагами в длинных трубчатых костях), в виде генерализованного остеопороза, хондрокальциноза, синовиита. В 20% случаев гиперпаратиреоз может протекать бессимптомно.

Учитывая клинико-рентгенологическую картину, выделяют 3 типа паратриеоидной остеодистрофии: 1) остеопоротический; 2) фиброзно-кистозный – с образованием в костях т. н. бурых опухолей и кист; 3) «педжетоидный», при котором на фоне остеопороза в плоских костях встречаются участки перестройки костной ткани с пятнистым остеосклерозом, что напоминает картину болезни Педжета [5, 7, 10].

С 1999 по 2009 г. в МГОБ №62 проходили лечение 18 больных (14 женщин и 4 мужчин, возраст – от 30 до 68 лет) с аденомой околощитовидной железы.

Почти во всех случаях до поступления в больницу были допущены ошибки в диагностике и лечении. Больные длительно обследовались и лечились с диагнозом: метастазы в кости без выявленного первичного очага, миеломная болезнь, остеобластокластома. Трое из них были оперированы в других лечебных учреждениях по поводу солитарных опухолей костей и перенесли довольно сложные операции – резекцию нижней челюсти, ключицы, протезирование тазобедренного сустава.

Следует отметить, что большинство пациентов к моменту направления к онкологу имели характерные клинико-рентгенологические изменения. Так, у 12 из них были диагностированы солитарные поражения костей, у 6 – множественные. У 10 больных на рентгенограммах кистей и черепа были выявлены характерные признаки остеопороза, соответствующие гиперпаратиреоидной остеодистрофии. У 5 пациентов поражение костей сочеталось с нефролитиазом и желчнокаменной болезнью.

Характерными проявлениями паратиреоидной остеодистрофии являются изменения в биохимических показателях крови. О патологии околощитовидной железы может сигнализировать повышенный уровень кальция в сыворотке крови – общего (норма 2,25-2,75 ммоль/л) и ионизированного (норма 1,12-1,37 ммоль/л), повышенная экскреция кальция с мочой (норма 200-400 мг в сут.) и понижение уровня фосфора в сыворотке крови (норма 0,97-1,45). Как правило, у всех пациентов выявляется повышение уровня паратгормона. Соответствующие изменения были выявлены нами у 12 больных. При этом максимальный уровень кальция в сыворотке крови составлял 3,5 ммоль/л.

УЗИ – наиболее доступный метод диагностики патологии околощитовидной железы. У 14 больных диагноз аденомы околощитовидной железы был поставлен на основании эхографической картины. У остальных пациентов патология была заподозрена по данным биохимического исследования крови.

При выявлении опухоли околощитовидной железы операцией выбора является ее удаление со срочным гистологическим исследованием. По данным морфологии выявляют аденомы из главных клеток и промежуточных. Нередко встречается ободок из ткани околощитовидной железы нормального строения вокруг опухоли. Иммуногистохимическими маркерами опухолей околощитовидной железы являются: хроматографин, синаптофизин, кальцитонин, Ki-67 (MIB-1), которые широко экспрессируют в аденомах.

Операция, как правило, приводит к излечению очагов остеодистрофии, нормализации гормональных и биохимических показателей.

По данным УЗИ и интраоперационной ревизии у 12 больных опухоль располагалась под нижним полюсом левой доли, у 5 – справа. У 17 пациентов выявили односторонние поражения и лишь у 1 больной – наличие двух аденом, расположенных с обеих сторон от трахеи, но распознанных не сразу.

ПРИВОДИМ ЭТО РЕДКОЕ КЛИНИЧЕСКОЕ НАБЛЮДЕНИЕ

Больная Г., 40 лет, с 1996 г. после родов стала отмечать жажду. В 2005 г. появились сильные боли в коленных суставах. Пациентка была обследована эндокринологом, но патологии тогда не обнаружили.

В апреле 2007 г больная упала дома и сломала правую бедренную кость в нижней трети. При обследовании выявлено увеличение в 20 раз паратгормона, кальция. При УЗИ заподозрена аденома околощитовидной же-

лезы, расположенная под нижним полюсом левой доли щитовидной железы.

10.05.2007 г. в МГОБ №62 удалена аденома паращитовидной железы слева. Опухоль размерами 3,7х2,6х1,1 см имела характерные морфологические и иммуногистохимические признаки.

После операции самочувствие больной нормализовалось, отмечена консолидация перелома. На протяжении 2 лет пациентка чувствовала себя хорошо, родила второго ребенка. Однако при контрольных исследованиях паратгормона никогда не отмечалось его полной нормализации. Он оставался всегда чуть выше нормы. С 2009 г при исследовании в динамике отмечен рост этого показателя. Одновременно возобновились боли в костях. В январе 2010 г. отмечено повышение паратгормона до 19 (в норме до 6,5 Ед). При сцинтиграфии и УЗИ под нижним полюсом правой доли выявлено образование до 18 мм, подозрительное на опухоль паращитовидной железы. Сцинтиграфия скелета – без особенностей. Для хирургического лечения больная госпитализирована в ОПГШ МГОБ №62.

20.01.2010 г. с техническими трудностями среди массивных рубцов, на задне-нижней поверхности правой доли выявлено опухолевидное образование 2,0х0,8 см, фиолетово-розового цвета. При срочном гистологическом исследовании – аденома околощитовидной железы.

Через 1 месяц после операции отмечено исчезновение болей в костях, полная нормализация биохимических показателей и уровня паратгормона. В настоящее время состояние больной удовлетворительное. Пациентка активна, катается на горных лыжах, занимается в тренажерном зале.

Таким образом, в России до недавнего времени проблеме ПГПТ не уделяли серьезного внимания. Его широкое распространение стало заметно для онкологов и эндокринологов в последние годы вследствие улучшения информированности врачей и доступности исследования уровня кальция и ПТГ.

Гиперпаратиреоидная остеодистрофия не является редким заболеванием, и о нем следует помнить при выявлении гиперкальциемии и подозрении на метастатическое поражение скелета.

ЛИТЕРАТУРА / REFERENCES

1. ***Hedback G, Oden A.*** Death risk factor analysis in primary hyperparathyreoidism. Eur J Clin Inv. 1998; 28: 1011-1018.
2. The American Association of clinical endocrinologists and endocrine surgeons. The diagnosis and management of primary hyperparathyroidism. Endocrin Pract. 2005; 1-11.
3. ***DeLellis RA, Mazzaglia P, Mangray S.*** Primary hyperparathyroidism: a current perspective. Arch Pathol Lab Med. 2008; 132(8): 1251-1262.
4. ***Adami S, Marcocci C.*** Epidemiology of primary hyperparathyroidism in Europe. J Bone Miner Res. 2002; 17: 18-23.
5. ***МакДермонт МТ.*** Секреты эндокринологии. Перевод с англ. М: Бином. 1998; 416.
6. How to treat. Hyperparathyroidism. Australian doctor. 2002; 4-8.
7. Руководство по эндокринологии. Под ред. И.И. Дедова, В.А. Петраковой. М.: Универсум паблишинг. 2006; 600.
8. ***Flynn RW, Macdonald TM,*** et al. Mortality and outcomes in patients treated thyroid dysfunction. J Clin Endocrinol. Metabol. 2006; 91: 2159-2164.
9. ***Nilsson IL, Yin L,*** et al. Clinical presentation of primary hyperparathyroidism in Europe-cohort analysis on mortality from non malignant causes. J Bone Miner Res. 2002; 17, Suppl.2: 68.
10. ***Jorde R, Bonnaa KH.*** Primary hyperparathyroidism detected in health screening. The Tromso study. J Clin Epidemiol. 2000; 53: 1164-1169.

Адрес для корреспонденции:
Новожилова Е.Н.
Московская городская онкологическая больница № 62,
143423 Московская область,
Красногорский район, п/о Степановское,
E-mail: E-Novozhilova@yandex.ru

Correspondence to:
Novogylova EN
Moscow city oncological hospital №62,
143423 Moscow Region,
Krasnogorsky area, p/o Stepanovskoe
E-mail: E-Novozhilova@yandex.ru

ОСОБЕННОСТИ ЗАЖИВЛЕНИЯ РАН ПРИ ХИРУРГИЧЕСКОМ ЛЕЧЕНИИ БОЛЬНЫХ РАКОМ ГОРТАНИ И ГОРТАНОГОЛОТКИ

Трофимов Е.И., Виноградов В.В., Марченко М.Г.

ФГУ Научно-клинический центр оториноларингологии ФМБА, Москва, Россия

SPECIFIC FEATURES OF WOUND HEALING IN SURGICAL TREATMENT OF PATIENTS WITH LARYNGEAL AND HYPOPHARYNGEAL CANCER

Trophimov E I, Vinogradov V V, Marchenko M G

Federal Scientific Clinical Center of Otorhinolaryngology of Federal Medical Biological Agency of Russia, the department of ENT-oncology, Moscow, Russia

Течение раневого процесса на шее после лимфодиссекции и ларингэктомии имеет свои особенности, которые должны быть учтены при планировании комбинированного лечения. У больных с предоперационной лучевой терапией отмечается пролонгированность раневого процесса на шее после ларингэктомии и шейной лимфодиссекции с длительной персистенцией бактериально-грибковых ассоциаций в ране с формированием системной воспалительной реакции. Результативность комбинированного лечения метастатического рака гортани и гортаноглотки при предоперационной лучевой терапии характеризуется большим (до 56,7%) количеством раневых инфекционно-воспалительных осложнений. При использовании оперативного вмешательства в качестве первого этапа комбинированного лечения наблюдаются позитивные тенденции в развитии раневого процесса в виде быстрой элиминации микроорганизмов, прекращения воспалительной реакции и уменьшения количества раневых осложнений до 16,5%. Использование модифицированных методик хирургического пособия при выполнении шейной лимфодиссекции у больных метастатическим раком гортани и гортаноглотки позволяет улучшить функциональные и эстетические результаты лечения, не влияя на онкологические.

***Ключевые слова*: рак гортани и гортаноглотки, шейная лимфодиссекция, комбинированное лечение рака гортани и гортаноглотки, диагностика ранних послеоперационных инфекционных осложнений.**

Wound process on neck after lymphadenectomy and laryngectomy has its specificity, which should be taken in account when planning combined modality treatment. The study showed, that patients with preoperative radiotherapy had prolonged wound healing on the neck after laryngectomy and neck lymphadenectomy with continuous persistence of bacterial and fungal associations in wound producing systemic inflammatory response syndrome. Combined modality treatment in patients with metastatic laryngeal and hypopharyngeal cancer is associated with high rate (up to 56.7%) of infectious complications. Surgical treatment in patients with laryngeal and hypopharyngeal malignant tumors as first stage of combined modality treatment is characterized by positive trend in wound healing such as rapid elimination of microbes and cessation of inflammatory response and decrease of wound complications to 16.5%. The use of modified surgical techniques for neck lymphadenectomy in patients with metastatic laryngeal and hypopharyngeal cancer allows for improving functional and cosmetic results and has no impact on oncological results.

***Key words*: laryngeal and hypopharyngeal cancer, neck lymphadenectomy, combined modality treatment for laryngeal and hypopharyngal cancer, diagnostics of early postoperative infectious complications.**

АКТУАЛЬНОСТЬ ПРОБЛЕМЫ

В структуре общей онкологической заболеваемости злокачественные опухоли гортани и гортаноглотки в среднем составляют по 2%. При этом доля III-IV стадии болезни составляет 66,3%, и уже при первичном обращении в 40-75% случаев обнаруживают регионарные метастазы на шее [1].

Метастазирование рака гортани в 35-60% происходит лимфогенным путем и в 10-15% носит двусторонний характер [2, 3]. Примечательно, что, несмотря на излечение первичной опухоли гортани, в 30% наблюдений летальный исход обусловлен последующим регионарным метастазированием [4, 5].

Основным методом лечения больных раком гортани и гортаноглотки с метастазами в лимфатических узлах шеи является оперативное вмешательство в объеме ларингэктомии и шейной лимфодиссекции [6]. Традиционный алгоритм лечебных мероприятий включает локальное лучевое воздействие на оба очага, затем хирургическое лечение. В соответствии с другой тактикой гамма-терапию осуществляют в послеоперационном периоде. Однако предпочтительность обоих вариантов дискутабельна и по сей день [1, 7].

В лор-онкологической практике из множества доступов чаще используют разрез Крайля, Брауна, Мартина и Пачеса, когда ткани рассекают соответственно двум взаимно перпендикулярным линиям, обнажая переднюю и боковую поверхности шеи. При удалении кивательной мышцы в объеме стан-

дартной радикальной лимфодиссекции нарушается поворот головы в противоположную сторону, страдает кивательное движение, а дефицит мягких тканей на шее определяет выраженное западение. Удаляя рыхлую клетчатку под основанием черепа, неизбежно пересекается добавочный нерв, что проявляется периферическим параличом трапециевидной мышцы в виде ее арефлексии, атонии и атрофии. Классический вариант операции Крайля завершают резекцией нижнего полюса околоушной слюнной железы, в котором всегда проходит нижняя ветка лицевого нерва, повреждение последней проявляется параличом по периферическому типу, затруднением открывания рта, жевания, питья, проблемами с артикуляцией, практически не компенсируемыми со временем. Подобное одномоментное вмешательство с двух сторон больные переносят тяжело, поэтому операцию Крайля обычно проводят с одной стороны.

Более физиологичным и не нарушающим принципы радикальности является способ фасциально-футлярного иссечения шейной клетчатки с сохранением грудино-ключично-сосцевидной мышцы и внутренней яремной вены [1, 3, 8].

В связи с расширением технических возможностей и в силу перспектив комбинированной терапии онкопатологии в последнее время встает вопрос о качестве жизни больного даже в том случае, когда она не продлевается. При сочетании радикальной лимфодиссекции с ларингэктомией в условиях дефицита мягких тканей шеи раневой дефект замещается мышечным или кожно-мышечным лоскутом. В силу относительного соответствия покровных тканей донорской зоны, лица и шеи по цвету, структуре и типу оволосения кожи, а также из-за возможности реиннервации, предпочтение отдается пекторальному лоскуту [1, 3, 9]. Однако классическая методика использования пекторального лоскута представляет собой еще одну травматичную операцию, многократно увеличивающую площадь раневой поверхности. Проведение питающей ножки лоскута над ключицей приводит к укорочению её на 3–5 см, ограничивает свободные движения шеи, а питающая ножка выступает на боковой поверхности, вызывая выраженную деформацию контуров шеи, уменьшает кровоснабжение перемещаемых тканей и увеличивает частоту развития краевых некрозов лоскута [1, 3].

Хирургическое лечение метастатического рака гортани и гортаноглотки сопряжено с проблемой заживления послеоперационной раны. Главными причинами, приводящими к осложнениям, являются обширность и травматичность оперативного вмешательства, выполняемого на фоне бактериальной контаминации в условиях иммунодефицита, обусловленного раковой болезнью. Ситуация усугубляется необходимостью комбинации хирургического пособия с лучевой терапией, которая вносит существенную коррекцию в характер заживления послеоперационной раны. Совокупность данных обстоятельств способствует развитию раневой инфекции и других осложнений, которые сводят на нет желаемую результативность не только с общехирургических, но и с онкологических позиций.

МАТЕРИАЛЫ КЛИНИЧЕСКИХ НАБЛЮДЕНИЙ

Нами анализированы результаты заживления послеоперационной раны у 84 больных раком гортани и гортаноглотки, мужского пола, средний возраст 57,8±8,9 лет, III и IV стадии, T3-4N1-3M0 по международной классификации по системе TNM.

Метастазирование в лимфатические узлы шеи диагностировали при помощи ультразвукового исследования, а также на основании пункционной биопсии поражённого узла под контролем УЗИ с дальнейшим цитологическим подтверждением диагноза. По гистологической структуре преобладали плоскоклеточный ороговевающий (62,8%) и неороговевающий (17,2%) рак. У остальных больных (20%) был умереннодифференцированный плоскоклеточный рак.

В зависимости от последовательности этапов лечения больные разделены на две группы. Группе сравнения (41 человек) первоначально выполняли лучевую терапию, а затем проводили оперативное вмешательство. У пациентов основной группы (43 человека) лечение начинали с оперативного пособия, затем подключали дистанционную гамма-терапию.

Для улучшения функциональных и эстетических результатов оперативного вмешательства на лимфатической системе шеи нами предложена модификация хирургического доступа. В соответствии с ней кожу рассекали от заднего края кивательной мышцы в месте прикрепления ее к верхушке сосцевидного отростка вниз с плавным переходом в средней трети на переднюю поверхность кивательной мышцы и далее до места прикрепления к грудине. Использование этого линейного разреза кожи делает возможным наложение внутрикожного шва, снижает рубцовую деформацию, сохраняет лимфооток и уменьшает лимфоррею, а контуры шеи после операции более анатомичны и эстетически привлекательны.

Также нами разработана техническая модификация пекторального лоскута для ликвидации образующегося во время операции дефекта тканей. После предварительной разметки разрезов (один проходит в проекции ключицы на стороне формирования лоскута, второй – круговой субмаммарный, окаймляющий будущую кожную площадку) и рассечения кожи и подкожно-жировой клетчатки края раны отсепаровывали в стороны, рассекали большую грудную мышцу по размерам кожно-жировой площадки, отделяли мягкие ткани от нижней и задней части ключицы, формируя под ней своеобразный тоннель. Образовавшееся артифициальное сообщение выполняет функцию

ложа для питающей ножки, выкроенного из тканей передней грудной стенки. После создания тоннеля ножку лоскута ротировали под углом 180°, и через него под ключицей поэтапно в зону раневого дефекта проводили сам лоскут.

МЕТОДЫ ИССЛЕДОВАНИЯ

Оценку характера заживления раны после ларингэктомии и шейной лимфодиссекции осуществляли с помощью клинических и клинико-лабораторных методов. Качественную характеристику микрофлоры изучали бактериологическим методом, осуществляли цитологическое исследование экссудата, полученного из раны методом «пункционной биопсии», для оценки развития регенераторных возможностей использовали метод ранотензиометрии.

РЕЗУЛЬТАТЫ ИССЛЕДОВАНИЯ И ИХ ОБСУЖДЕНИЕ

Общее состояние больных группы сравнения на 2-4 сутки оценивали как средней степени тяжести. Среди жалоб преобладала слабость, боль в области шеи, слюнотечение, кашель. В общем анализе крови имелся лейкоцитоз (11,2±4,5x10^9/л), скорость оседания эритроцитов возрастала с 25±14 до 36±16 мм/час. В ближайшие трое суток после операции у всех больных наблюдали отек тканей паравульнарной области, гиперемию краёв раны и выраженную болезненность при пальпации этой зоны, регистрировали трофические нарушения в виде краевого некроза кожных лоскутов и мраморного оттенка покровных тканей.

У 6 пациентов (14,8%) развилась раневая инфекция, однако на протяжении послеоперационного периода явных признаков локального воспаления не наблюдали. Во время зондирования зоны отека получали мутное, вязкое, без специфического запаха серозное отделяемое от 5 до 20 мл. Ткани не кровоточили и имели землисто-серый цвет или вид «вареного мяса».

При бактериологическом исследовании раны по окончании операции высевались ассоциации эпидермального стафилококка с энтеробактериями, синегнойной палочки с грибами рода Candida. Спустя неделю в 88% случаев отмечали интенсивный рост микроорганизмов в ране, чаще микст-инфекцию (44%) в виде ассоциации этих же бактерий, а также с грибами рода Candida и плесневыми грибами, резистентными к таким группам антибактериальных средств, как защищенные пенициллины, фторхинолоны, макролиды. Чувствительность сохранялась лишь к карбопенемам и ванкомицину.

Цитологическая картина на третьи сутки после операции соответствовала воспалительному типу. В цитограммах преобладали дегенеративные формы нейтрофилов, определяя низкие значения регенеративно-дегенеративного индекса (0,4±0,3). На 5-7-е сутки после операции цитограмма приобретала воспалительно-регенераторный тип, число нейтрофилов в ране уменьшалось, однако сохранялось преобладание дегенеративных форм, редко появлялись гистиоциты и фибробласты. На 9-е сутки регенеративно-дегенеративный индекс составлял 0,2±0,09. Подобная динамика цитограмм свидетельствовала о пролонгировании воспалительной реакции в тканях раны до двух недель послеоперационного периода.

Динамика силы биологической консолидации краев раны на 3 сутки после операции имела низкую величину (42,4±2,8 мм рт.ст./см), достигая 80,1±4,3 мм рт.ст./см через 10 дней, что свидетельствовало о замедлении процессов репарации.

Относительная неблагополучность течения раневого процесса подтверждалась клинической картиной: вялотекущая воспалительная реакция и пролонгирование регенеративных процессов в ране после ларингэктомии и шейной лимфодиссекции закономерно сопровождалась большим количеством раневых осложнений: формированием серомы (у 3 больных), нагноением раны (6), образованием глоточного свища (3) и фарингостомы (3). Кроме того, у 5 больных развился краевой некроз кожи, подкожно-жировой клетчатки и поверхностных слоев мышц. В целом после оперативного вмешательства по поводу рака гортани и гортаноглотки, выполненного вслед за дистанционной гамма-терапией, осложненное течение раневого процесса имело место в 56,7% наблюдений, что потребовало дополнительной хирургической коррекции и увеличения сроков пребывания больных в стационаре.

Оценивая онкологическую результативность лечения больных группы сравнения, трехлетнее безрецидивное течение заболевания зарегистрировано в 56,1% наблюдений.

У больных основной группы раневой процесс имел несколько иное развитие. Общее состояние пациентов было таким же, как и у больных группы сравнения, но локальная симптоматика существенно отличалась. Локально определялась умеренная болезненность и отечность тканей паравульнарной зоны. На 3-4-е сутки в 11,7% наблюдений определялись явные признаки воспаления в виде нарастающего отека переднебоковой поверхности шеи, усиления боли в области ран и болезненности при пальпации этой зоны, повышалась температура тела, что служило основанием для ревизии раны. При этом получали «типичное» гнойное отделяемое в количестве от 5 до 15 мл. Спустя 5-8 дней указанная симптоматика постепенно купировалась. Соответственно изложенному в общем анализе крови выявляли изначально высокий лейкоцитоз (13,8±3,6x10^9/л) и повышенную СОЭ (32±15 мм/час), которые в течение недели после операции приобретали тенденцию к снижению.

При бактериологическом исследовании на 3-5-е сутки после операции у 52% больных в ране определялась «чистая культура» в виде эпидермального или гемолитического стафилококка, чувствительных к основным используемым в клиниче-

ской практике антибиотикам из группы защищенных пенициллинов, фторхинолонам и макролидам.

На этом фоне цитологическая картина пунктата из раны на 3-е сутки после операции соответствовала воспалительному типу, преобладали сегментоядерные лейкоциты и дегенеративные их формы, визуализировались фибробласты. Через 7 дней цитограммы приобретали воспалительно-регенераторный тип, количество нейтрофилов уменьшалось, регенеративно-дегенеративный индекс увеличивался (0,7±0,2). Возрастающее число фибробластов и гистиоцитов свидетельствовало об интенсивном развитии репаративных процессов. На фоне «благополучного» купирования воспаления прогрессивно нарастала выраженность регенеративных реакций, о чем свидетельствовало высокое число зрелых клеточных элементов соединительной ткани – гистиоцитов и фибробластов, а также появление коллагеновых волокон.

Таким образом, при цитологическом исследовании отмечено раннее очищение раны, среди клеточных реакций преобладали регенераторные, быстро развивалась соединительная ткань, что привело в относительно короткие сроки к быстрому формированию прочного соединительнотканного рубца. Это находит отражение в высоких цифрах показателя силы биологической консолидации краев раны на шее, соответствующих 103,5±21,6 мм рт.ст./см к концу недельного срока и имеющих тенденцию к дальнейшему росту как свидетельство благополучного течения второго периода раневого процесса – фазы регенерации.

Давая окончательную оценку заживлению раны у пациентов основной группы, серома диагностирована у 1 больного, нагноение раны и формирование глоточного свища с тенденцией к самостоятельному закрытию – у 5, фарингостома образовалась у одного пациента. Общее количество осложнений не превысило 16,5%.

Онкологическая результативность лечения больных основной группы характеризовалась трехлетним безрецидивным течением заболевания в 65,1% наблюдений. В конечном итоге онкологические результаты оказались сопоставимы с основной группой, несмотря на то, что в предоперационном периоде не проводили лучевую терапию.

Модифицированный способ радикальной шейной лимфодиссекции использован нами у 11 больных раком гортани и гортаноглотки IIIb и IVb стадии заболевания с регионарными метастазами в лимфатических узлах шеи. Пациентам сначала выполняли шейную лимфодиссекцию, а затем ларингэктомию с последующей химиолучевой терапией. При оценке онкологической результативности лечения пациентов с применением указанной модифицированной методики трехлетнее безрецидивное течение заболевания составило 55%, что сравнимо с результатами при выполнении классической операции.

Модифицированный способ использования пекторального лоскута апробирован при лечении 11 больных раком гортани и гортаноглотки с распадающимися регионарными метастазами в лимфатических узлах шеи (N3). Размеры пораженной области составляли от 5 до 10 см в диаметре с явлениями перифокального воспаления. Всем пациентам на первом этапе комбинированного лечения выполнена операция на первичном очаге – гортани и гортаноглотке в объеме ларингэктомии и на лимфатическом коллекторе шеи в объеме расширенной радикальной шейной лимфодиссекции.

В результате исследования мы пришли к выводу, что изменение последовательности реализации основных этапов комбинированного лечения больных раком гортани и гортаноглотки, когда гамма-терапия переносится в послеоперационный период, а также применение модифицированных хирургических методик, сопряжено с уменьшением частоты раневых осложнений до 16,5%. При этом онкологическая результативность остается на таком же уровне.

ЛИТЕРАТУРА / REFERENCES

1. ***Решетов И.В., Чиссов В.И., Трофимов Е.И.*** Рак гортаноглотки. М.: Медицина. 2005; 300.
2. ***Двойрин В.В., Аксель Е.М., Герасименко В.Н.*** Сравнительный анализ состояния онкологической помощи населению России и некоторых других стран СНГ. М.: 1993; 35.
3. ***Пачес А.И.*** Опухоли головы и шеи. М.: Медицина, 2000; 480.
4. ***Погосов В.С., Саркисова Ф.Р.*** Злокачественные опухоли гортаноглотки: Учебное пособие. М.: 1991; 20–21.
5. ***Candela FC, Shah J, Jaques DP, Shah JP.*** Patterns of cervical node metastases from squamous carcinoma of the larynx. Arch Otolaryngol Head Neck Surg. 1990; 116(4): 432–435.
6. ***Smeele LE, Leemans ChR, Reid CB,*** et al. Neck dissection for advanced lymph node metastasis before definitive radiotherapy for primary carcinoma of the head and neck. Laryngoscope. 2000; 110: 1210–1214.
7. ***Shah JP.*** Patterns of cervical lymph node metastasis from squamous carcinomas of the upper aerodigestive tract. Am J Surg. 1990; 160(4): 405–409.
8. ***Давыдов М.И., Аксель Е.М.*** Злокачественные новообразования в России и странах СНГ в 2000 г. М.: 2002; 87.
9. ***Teknos ThN, Myers LL, Bradford CR, Chepeha DB.*** Free tissue reconstruction of the hypopharynx after organ preservation therapy: analysis of wound complications. Laryngoscope. 2001; 111(7): 1192–1196.

Адрес для корреспонденции:
Марченко М.Г.
123182 Москва, Волоколамское шоссе 30/6
Тел.: +7 (919) 411-67-07
E-mail:marchenkomg@mail.ru

Correspondence to:
Marchenko MG
123182 Moscow, Volokolamskoe high-road, 30/6
Tel.: +7 (919) 411-67-07
E-mail:marchenkomg@mail.ru

ОПЫТ ИСПОЛЬЗОВАНИЯ ТРАНСМАНДИБУЛЯРНОГО ДОСТУПА ПРИ УДАЛЕНИИ ОПУХОЛЕЙ ПАРА- И РЕТРОФАРИНГЕАЛЬНОГО ПРОСТРАНСТВ, ОПУХОЛЕЙ ВЕРХНИХ ШЕЙНЫХ ПОЗВОНКОВ И СКАТА

Чеботарев С.Я., Гуляев Д.А., Горбань В.В., Белов И.Ю.

СПбГМУ им. акад. И.П. Павлова
РНХИ им. А.Л. Поленова, Санкт-Петербург, Россия

EXPERIENCE OF USING TRANSMANDIBULAR APPROACH FOR REMOVAL OF TUMORS OF THE PARA-AND RETROPHARYNGEAL SPACES, TUMORS OF THE UPPER CERVICAL VERTEBRAE AND THE CLIVUS

Chebotarev S Ya, Gulyaev D A, Gorban V V, Belov I Ju

The Saint-Petersburg State Medical University named after I P Pavlov,
The Department of surgical stomatology and maxillofacialis surgery
A L Polenov Russian Research Surgical Institute,
Saint-Petersburg, Russia

Введение. *Хирургическое лечение опухолей пара- и ретрофарингеальных пространств , опухолей шейных позвонков является сложной задачей.*

Материалы и методы. *Проведено анатомическое исследование параметров операционного доступа. После препарирования материала оценивали длину, ширину раны, глубину доступа до анатомических структур, углы операционного поля.*

Оперировано 5 пациентов, 2 мужчин и 3 женщин в возрасте от 23 до 69 лет. Диагнозы: хордома ската – 2, невринома добавочного нерва – 1, невринома шейного сплетения – 1, невринома тройничного нерва – 1.

Трансмандибулярный циркумглоссально-ретрофарингеальный доступ применили во всех случаях. Основные этапы операции: выделение сосудисто-нервного пучка шеи, подъязычного нерва, срединная мандибулотомия, рассечение язычно-десневого кармана до глотки. Выделение ствола внутренней сонной артерии в ретрофарингеальном пространстве до места впадения в основание черепа. Во всех случаях опухоли были удалены полностью. Из этого доступа выполняли стабилизацию шейных позвонков. Время операции от 6 до 8 ч.

Заключение. *Использованный доступ обеспечивает хороший обзор верхних отделов парафарингеального пространства и носоглотки, создает удобства для работы хирурга в сложной анатомической зоне, позволяет провести диссекцию сосудов и нервов шеи, основания черепа и радикально удалить опухоли с наименьшим неврологическими потерями.*

Ключевые слова: ***черепно-челюстно-лицевая хирургия, нейроонкология, парафарингеальное пространство, трансмандибулярный доступ.***

Introduction. *Surgical treatment for para- and retropharyngeal tumors and tumors of cervical vertebrae is challenge*

Materials and methods. *The anatomical study of surgical approach's factors was conducted. After anatomic dissection of specimen length and width of wound, depth of approach to anatomical structures, angles of operative field were assessed.*

Surgical treatment was performed in 5 patients, 2 males and 3 females, at the age of 23-69. The diagnoses were: chordoma of clivus – 2, cranial accessory nerve neurinoma –1, neurinoma of cervical plexus – 1, trigeminal neurinoma – 1.

Transmandibular circumglossal-retropharyngeal approach was used in all cases. The main steps of operation: dissection of cervical neurovascular bundle, hypoglossal nerve, midline mandibulotomy, incision of gingivoglossal sulcus towards to pharynx, dissection of internal carotid artery trunk in retropharyngeal space to its entry into cranial base. In all cases tumors were completely removed. The stabilization of cervical vertebrae was performed through this approach. The duration of surgery accounted for 6-8 h.

Conclusion. *The studied approach gives a good visualization of upper parts of parapharyngeal space and nasopharynx, establishes facilities for surgical work in the complex anatomical area, allows to perform dissection of cervical vessels and nerves, and to remove tumors radically with minimal nerological defficiency.*

Key words: ***cranio-maxillo-facial surgery, neurooncology, parapharyngeal, space transmandibular approach.***

ВВЕДЕНИЕ

Хирургическое лечение опухолей пара- и ретрофарингеального пространств, опухолей верхних шейных позвонков и ската является чрезвычайно сложной задачей. Наиболее часто мы сталкиваемся с невриномами черепных нервов, спинномозговых нервов и хордомами ската. При лечении пациентов с опухолями этих локализаций требуется междисциплинарный подход, где приоритет отдается сотрудничеству челюстно-лицевого хирурга и нейрохирурга.

МАТЕРИАЛЫ И МЕТОДЫ

Мы провели анатомическое исследование, посвященное оценке параметров операционного доступа (Созон-Ярошевич А.Ю.). После препарирования материала оценивали длину и ширину раны,

глубину до ключевых для данного доступа анатомических образований (носоглотка и скат) и углы операционного действия в горизонтальной и вертикальной плоскостях. Полученные данные обрабатывали статистически и заносили в таблицы.

Нами было оперировано 5 пациентов в возрасте от 23 до 69 лет в период с 2007 по 2010 г., 2 мужчин и 3 женщины. Структура диагнозов: хордома ската Блюменбаха с распространением в ретрофарингеальное пространство – 2, невринома добавочного нерва с локализацией в окологлоточном пространстве – 1, невринома корешка С1 с его деструкцией и распространением в пара- и ретрофарингеальное пространства – 1, невринома крыловидно-небной ямки с ростом в парафарингеальное пространство – 1.

У 3 больных перед проведением основного этапа операции проводилась шейная стабилизация (2 – хордомы ската, 1 – невринома спинномозгового нерва с разрушением боковой массы первого шейного позвонка). Пластика основания черепа после удаления распространенных хордом осуществлялась лоскутом из кивательной мышцы. В послеоперационном периоде 1 пациентка погибла от менингита.

Трансмандибулярный циркумглоссально-ретрофарингеальный доступ проводился по методике, описанной DeMonte et al. Под общим обезболиванием производили разрез кожи и подкожно-жировой клетчатки шеи кпереди от кивательной мышцы отступя 2 см от угла нижней челюсти и до уровня V шейного позвонка. Вскрывалось влагалище кивательной мышцы; производилась диссекция сосудисто-нервного пучка шеи. Далее разрез шеи дополнялся поднижнечелюстным разрезом, который продолжали через подбородок на середину нижней губы. Мобилизовывали поднижнечелюстной футляр. Выделяли ствол подъязычного нерва, выделяли и перевязывали общую лицевую вену и лицевую артерию. Для удобства доступа производилось отсечение от подъязычной кости мышечного пучка (заднее брюшко двубрюшной мышцы, шилоподъязычная мышца).

Следующим этапом операции выполнялась срединная ступенчатая остеотомия нижней челюсти с предварительным наложением титановых минипластин для облегчения последующего остеосинтеза и предупреждения развития нарушений прикуса. После разведения фрагментов нижней челюсти приступали к препарированию дна полости рта. Разрез проводили в месте перехода слизистой оболочки дна рта в слизистую языка, продолжали далее по внутренней поверхности крыловидно-челюстной складки до бугра верхней челюсти. Выделяли язычный нерв, после чего рассекали мышцы дна полости рта. Отводили костно-мягкотканный лоскут нижней трети лица кверху, что позволяло создать хороший обзор глубоких пространств. Органокомплекс шеи отделялся от передней поверхности позвоночника, внутренняя сонная артерия и внутренняя яремная вена выделялись до входа в основание черепа.

В случаях распространения опухолей в область ската и верхние шейные позвонки выполняли разрез от бугра верхней челюсти отступя от шеек зубов 3 мм до резцов противоположной стороны, поднадкостнично мобилизовывали слизистую твердого неба за среднюю линию с одновременным отсечением мягкого неба от заднего края небной пластинки и рассечением боковой стенки носоглотки.

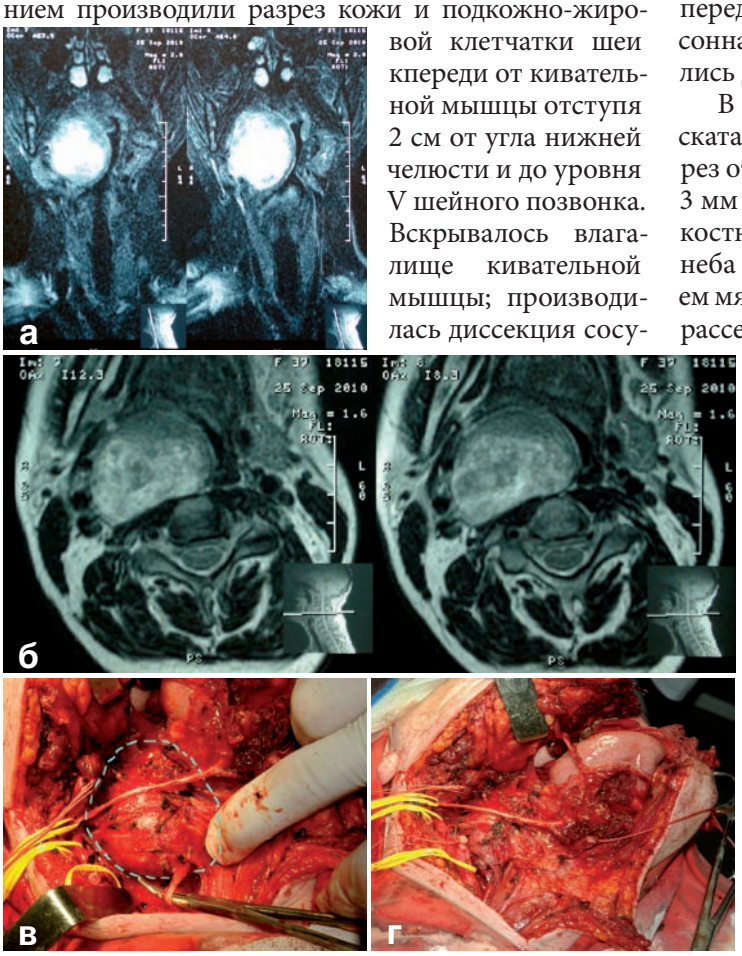

Рис.1. а – МРТ до операции. б – МРТ до операции. в – Интрооперационное определение границы опухоли. Невринома добавочного нерва с локализацией в парафарингеальном пространстве. г – Ложе опухоли после тотального удаления.

КЛИНИЧЕСКИЕ ПРИМЕРЫ

Больной Г., 37 лет, с диагнозом невринома добавочного нерва с локализацией в левом парафарингеальном пространстве была произведена операция с использованием описанного выше доступа. Опухоль удалена тотально. Время операции – 3 часа 20 мин. Послеоперационное течение гладкое. Невринома добавочного нерва с локализацией в парафарингеальном пространстве) (рис. 1).

Больной Ж., 46 лет, с поражением С1 и распространением опухоли в парафарингеальное пространство слева и ретрофарингеальное пространство. Перед основной операцией проведена шейная стабилизация. Опухоль удалена тотально с использованием трансмандибулярного доступа. Время операции – 6 ч. 40 мин. Послеоперационное течение гладкое (рис. 2). Невринома С1 с деструкцией и распространением в ретро- и парафарингеальное пространство).

Больная З., 22 года. Диагноз: хордома ската с поражением верхних шейных позвонков,

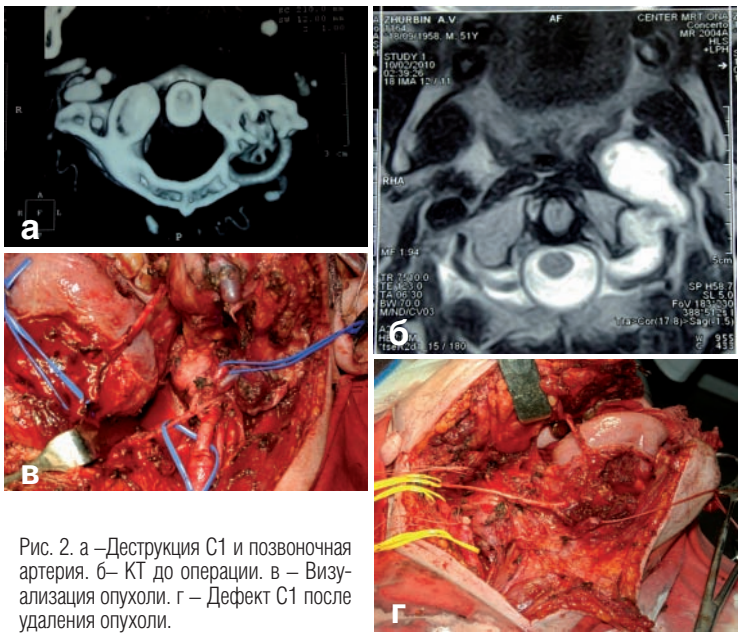

Рис. 2. а –Деструкция С1 и позвоночная артерия. б– КТ до операции. в – Визуализация опухоли. г – Дефект С1 после удаления опухоли.

распространение опухоли в ретрофарингеальное пространство. Предварительно выполнена шейная стабилизация. По описанной технологии (применено расширение через твердое и мягкое небо) произведен доступ и удаление опухоли с твердой мозговой оболочкой, дефект основания черепа закрыт лоскутом из кивательной мышцы. Время операции – 8 ч. 30 мин. (рис. 3).

ВЫВОДЫ

Использованный нами доступ дает широкий обзор верхних отделов парафарингеального пространства и носоглотки, создает удобства для работы хирурга в этих труднодоступных анатомических зонах, позволяет произвести диссекцию крупных сосудов и нервов шеи вплоть до входа их в основание черепа и соответственно радикально удалить опухоли из этих зон с наименьшим неврологическим дефицитом для больного.

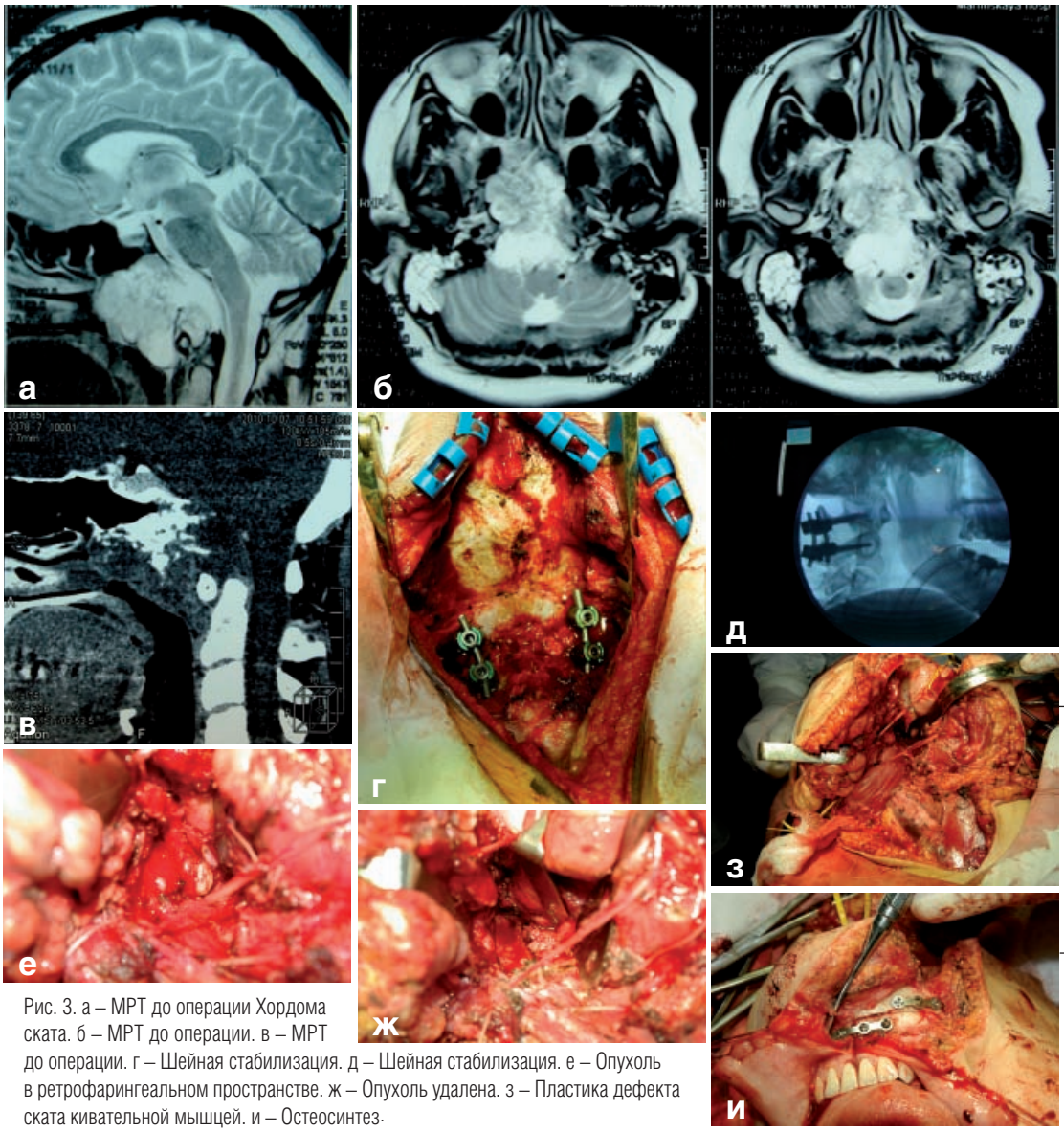

Рис. 3. а – МРТ до операции Хордома ската. б – МРТ до операции. в – МРТ до операции. г – Шейная стабилизация. д – Шейная стабилизация. е – Опухоль в ретрофарингеальном пространстве. ж – Опухоль удалена. з – Пластика дефекта ската кивательной мышцей. и – Остеосинтез.

Адрес для корреспонденции:
Россия,192283,
г. Санкт- Петербург,
ул. Будапештская 114-12,
Тел.:+7 921-301-02-70
E-mail: dr_terkin@mail.ru

Correspondence to:
Russia, 192283,
St.Peterburg,
Budapeshtskaya st, 114-12,
Tel.: +7 921-301-02-70
E-mail: dr_terkin@mail.ru

СФИГМОПЛЕТИЗМОГРАФИЯ КУЛЬТИ ГЛАВНОГО БРОНХА У БОЛЬНЫХ ПОСЛЕ ПНЕВМОНЭКТОМИИ

Дуглав Е.А., Бурмистров М.В., Сигал Е.И., Сигал Р.Е.

Республиканский клинический онкологический диспансер Министерства здравоохранения Республики Татарстан, Приволжский филиал РОНЦ им. Н.Н. Блохина РАМН, Казань, Россия

SPHYGMOPLETHYSMOGRAPHY OF THE PRIMARY BRONCHUS STUMP FOR THE PATIENTS AFTER PNEUMONECTOMY

Douglav E A, Burmistrov M V, Sigal E I, Sigal R E

Volga Branch of N.Blochin Russian Cancer Research Centre, Republican Clinical Cancer Centre of Tatarstan, Kazan, Russia

Цель исследования: улучшение результатов прогноза первичной несостоятельности культи главного бронха (ПНКГБ) после пневмонэктомии.

Материалы и методы. *Проведен анализ 96 наблюдений пневмонэктомии. ПНКГБ развилась у 10 пациентов (9,6%) в период с 4 до 15 дней после операции. Для уточнения прогноза ПНКГБ применено фотометрическое устройство, позволяющее измерить значение пульсового кровотока (ПК) под контролем фибробронхоскопа в медиальной, средней и латеральной третях культи главного бронха по ходу шовной линии в раннем послеоперационном периоде.*

Результаты. *Амплитуда пульсового кровотока, равна или меньше 3 мм в средней части шва, была отмечена у 8 пациентов с развитием ПНКГБ (80%). У 86 пациентов (89,6%) без развития осложнения по показаниям фотоплетизмографии ПНКГБ можно прогнозировать только у 3. Таким образом, было установлено, что точность определения развития послеоперационного осложнения по показаниям фотоплетизмографа составила 77,2%. При оценке вероятности развития ПНКГБ можно ориентироваться на показания ПК культи главного бронха.*

Выводы: *разработан и внедрен в практику прибор и способ эндоскопического контроля пульсового кровотока культи главного бронха у больных после пневмонэктомии в раннем послеоперационном периоде; изучено состояние пульсового кровотока культи главного бронха в трех точках по ходу шовной линии у больных, перенесших пневмонэктомию в раннем послеоперационном периоде; проанализирована взаимосвязь состояния пульсового кровотока культи главного бронха с ее несостоятельностью у больных, перенесших пневмонэктомию.*

Ключевые слова: ***осложнения после пневмонэктомии, несостоятельность культи главного бронха, пульсовой кровоток.***

The objective: to improve the forecasting results of a primary broncho-pleural fistula (BPF) after pneumonectomy.

Materials and methods: *96 pneumonectomies were analyzed. BPF was developed in 10 patients (9,6%) in the period from 4 to 15 days after operation. For specification of forecasting of BPF we applied the photometric device, allowing measure the absolute value of a sphygmic blood flow (SBF) under the control of fiber-optic bronchoscope in medial, average and lateral sites of the bronchial stump (BS) along the sutural line in the early postoperative period.*

Results. *The photoplethysmograph registration equal to or less than 3 mm in the middle part of the sutures occurred in 8 of 10 patients with BPF (80%). For other 86 patients (89,6%) without BPF the photoplethysmography showed that BPF might be prognosed only in 3 patients. It was experimentally established that the accuracy of BPF determination using photoplethysmography was 77,2%. Thus, estimating the probability of BPF one can use the SBF amplitude.*

Conclusions: *the device and the method of endoscopic control of sphygmic blood flow in primary bronchus stump were developed and introduced in practice. The method allows to study the sphygmic blood flow conditions of the primary bronchus stump in patients after pneumonectomy in the early postoperative period; the sphygmic blood flow conditions of the primary bronchus stump at three points along the sutural line were studied in patients after pneumonectomy in the early postoperative period; the correlation between the sphygmic blood flow conditions of the primary bronchus stump and its flimsiness were analyzed for the patients after pneumonectomy.*

Key words: ***complications after pneumonectomy, bronchopleural fistula, sphygmic blood flow.***

ВВЕДЕНИЕ

Хирургическое лечение больных раком легкого (РЛ) отличается объемностью и травматичностью оперативного вмешательства. Несмотря на постоянное улучшение техники операций, предоперационной подготовки и послеоперационного ведения больных, появление более совершенных способов обработки культи главного бронха (КГБ), использование новейшей медицинской аппаратуры, частота развития бронхоплевральных свищей (БПС) после пневмонэктомии (ПЭ) остается достаточно высокой [1-3]. Окончательно вошла в онкологическую практику стандартная расширенная медиастинальная лимфодиссекция [4-8], сопровождающаяся высоким уровнем деваскуляризации и девитализации трахеи и бронхов, что, по мнению ряда

авторов, отрицательно сказывается на процессах заживления КГБ [9, 10]. Важную роль в развитии БПС после ПЭ играет деваскуляризация в зоне оперативного вмешательства при расширенных и комбинированных операциях на легких [11-13].

Лечение БПС с эмпиемой плевры (ЭП) до настоящего времени является актуальной задачей: недостаточна эффективность повторных операций [14-17], высока частота их рецидива и летальность после повторных операций [18, 19], высок уровень «хирургической агрессии» при выполнении повторных операций [20, 21]. Вопросы прогнозирования ПНКГБ в настоящее время находятся в состоянии разработки [22, 23]. Хотя за последние 30 лет частота БПС после ПЭ снизилась примерно в десять раз, она все-таки остается высокой и составляет, по данным литературы, 0,4-66,7% [24-35]. Проблема БПС – высокий уровень летальности, которая обусловлена этим грозным осложнением. Она составляет, по данным разных авторов, 25-71,2% [37-40]. Хирургическое лечение БПС после ПЭ, которое в настоящее время включает стандартные процедуры, такие, как плевральные пункции, дренирование плевральной полости, установка торакопорта, открытое дренирование, торакопластика, закрытие дефекта мышечным стеблем и пластическими материалами, резекция КГБ, часто бывает неудачным из-за возникшей ЭП, хотя и есть сообщения о хороших результатах хирургического лечения ранней ПНКГБ [41], ререзекции КГБ с резекцией карины [42].

Таким образом, несмотря на многочисленные исследования и разработки, в настоящее время в мире отсутствует единый концептуальный подход к проблеме ПНКГБ после ПЭ. Разработка новых технологических и тактических мероприятий, направленных на повышение эффективности прогнозирования ПНКГБ после ПЭ, представляется весьма актуальной.

МАТЕРИАЛЫ И МЕТОДЫ

Исследование основано на изучении состояния ПК 96 пациентов, перенесших ПЭ, у которых в раннем послеоперационном периоде был применен оригинальный способ эндоскопического фотометрического измерения относительной величины ПК в различных отделах КГБ (патент РФ №2357645 от 10.06.09). С помощью данного аппарата были доступны измерения пульсаций сосудов в подслизистом слое КГБ под контролем фибробронхоскопа. ПНКГБ развилась у 10 (9,6%) пациентов. Сущность способа состоит в том, что после операции ПЭ в условиях наркозного сна через интубационную трубку вводят эндоскопический фиброволоконный аппарат, дистальный конец которого подводят к КГБ. Затем в биопсийный канал эндоскопа вводили гибкий световод до соприкосновения дистальным концом с исследуемым участком слизистой КГБ. Второй конец световода подключался к фотометрическому преобразователю.

Исследуемые участки КГБ поочередно освещали источником света через световод бронхоскопа, работающего в штатном режиме. Отраженный световой поток, промодулированный пульсовым кровонаполнением исследуемого участка, через оптоволоконный проводник, размещенный в рабочем канале фибробронхоскопа, попадал на фотопреобразователь, вызывая изменение фототока. Далее после усиления и обработки сигнал попадал в микропроцессорный блок аппарата МДФ 20-01, представляющий собой комплекс измерительных и регистрирующих устройств, связанных в единую следящую систему.

После оцифровки сигнал передавался для отображения на миллиметровую термобумагу в виде амплитуд пульсаций. Сигнал с выхода датчика, проходящий через ткани и отображающийся на термобумаге в виде амплитуд, включает две составляющие: пульсирующую компоненту, обусловленную изменением объема артериальной крови при каждом сердечном сокращении, и постоянную «базовую» составляющую, определяемую оптическими свойствами венозной крови, других тканей исследуемого участка.

Измерения проводили в трех точках трех зон КГБ по ходу шовной линии. Для этого КГБ была схематично разделена на три зоны по ходу шовной линии: латеральную (зона, ближняя к трахеобронхиальному углу), среднюю (зона средней трети шовной линии), медиальную (зона, ближняя к карине). У каждого больного имелись 3 измерения (в 3 точках медиальной, средней и латеральной зон КГБ), которые были отображены в виде амплитуды колебаний на бумажном ленточном носителе. Количественную составляющую уровня ПК оценивали по амплитуде кривой в миллиметрах (мм).

РЕЗУЛЬТАТЫ ИССЛЕДОВАНИЯ

Более всего ПК страдал в медиальной зоне КГБ – в 47 (48,96%) наблюдениях. В средней трети ПК страдал больше, чем в других зонах, у 23 (23,96%) пациентов. В латеральной трети КГБ ПК был ниже, чем в других частях КГБ, только у 5 (5,21%) пациентов. В медиальной и средней третях культи ПК страдал в одинаковой степени, и показатели были ниже таковых в латеральной трети у 17 (17,71%) пациентов. В медиальной и латеральной третях культи ПК страдал в одинаковой степени, и показатели были ниже таковых в средней трети у 3 (3,13%) пациентов. В латеральной и средней третях КГБ ПК страдал в одинаковой степени, и показатели были ниже таковых в медиальной трети лишь у 1 (1,04%) пациента.

ПНКГБ развилась у 10 (9,6%) пациентов основной группы. У 5 (50%) из них показатели амплитуд фотоплетизмографии в одной из точек измерения были равны или меньше 2 мм. При этом у одного пациента данные показатели были отмечены в медиальной и средней третях КГБ, у 2 – в средней трети культи, у 2 – в медиальной трети культи. В последних 2 случаях показатели в средней трети

культи были равны 3 мм. У 3 (30%) из 10 пациентов с ПНКГБ показатели амплитуд фотоплетизмографии в точках измерения были равны 3 мм. При этом у одного пациента данные показатели были отмечены в медиальной и средней третях КГБ, у 2 – в средней трети КГБ. У 2 (20%) из 10 пациентов с развитием осложнения показатели амплитуд фотоплетизмографии были больше 3 мм во всех зонах КГБ. Зоне риска развития ПНКГБ соответствуют значения менее или равные 3 мм только в средней части КГБ по ходу шовной линии. Показания фотоплетизмографа 3 мм в средней трети КГБ по ходу шовной линии были у 8 из 10 пациентов с развитием ПНКГБ, то есть у 80%. Если рассмотреть группу без ПНКГБ (86 пациентов), то по показанию фотоплетизмографа данное осложнение прогнозировалось у 3 пациентов, то есть точность составила 96,5%.

Таким образом, экспериментально было установлено, что точность прогноза развития послеоперационного осложнения по показаниям фотоплетизмографа составила 77,2%.

ВЫВОДЫ

1. Разработан и внедрен в практику прибор и способ эндоскопического контроля пульсового кровотока культи главного бронха, который позволяет изучить состояние пульсового кровотока культи главного бронха у больных после пневмонэктомии в раннем послеоперационном периоде. Способ позволяет измерять пульсовой кровоток подслизистого слоя в различных точках культи главного бронха по ходу шовной линии.

2. Доказана взаимосвязь состояния пульсового кровотока культи главного бронха с ее несостоятельностью у больных, перенесших пневмонэктомию. При показаниях фотоплетизмографа, равных или меньших 3 мм именно в средней трети шва культи главного бронха первичную несостоятельность культи главного бронха возможно прогнозировать с точностью 77,21%. Очевидно, что развитие первичной несостоятельности культи главного бронха напрямую зависит от состояния пульсового кровотока подслизистого слоя культи главного бронха в зоне шва.

ЛИТЕРАТУРА / REFERENCES

1. ***Вагнер Е.А., Субботин В.М., Кубариков А.П.*** Хирургическая тактика при распространенной гангрене легкого. Грудная хирургия, 1987; 4: 18-24.
2. ***Сардак В.Г., Викалюк Ю.Ф.*** Использование свободного кожного трансплантата для дополнительного укрепления культи бронха. Врачебное дело. 1987; 2: 29-32.
3. ***Alloubi I, Jougon J, Delcambre F,*** et al. Early complications after pneumonectomy: retrospective study of 168 patients. Interact CardioVasc Thorac Surg. 2010; 162-165.
4. ***Рукосуев А.А.*** Медиастинальная лимфаденодиссекция в хирургическом лечении немелкоклеточного рака легкого. Грудная и сердечно-сосудистая хирургия. 1994; 2: 38.
5. ***Горшков В.Ю.*** Хирургическое лечение распространенного рака легкого. Изд-во Нижегородской государственной медицинской академии. 2000; 100.
6. ***Бисенков Л.Н. Гришаков С.В., Шалаев С.А.*** Хирургия рака легкого в далеко зашедших стадиях заболевания. СПб.: Гиппократ. 1998; 384.
7. ***Трахтенберг А.Х., Чиссов В.И.*** Клиническая онкопульмонология. М.: ГЭОТАР МЕДИЦИНА. 2000; 600.
8. ***Давыдов М.И.*** Современная стратегия онкохирургии. Вест. Рос. акад. мед. Наук. 2001; 9: 43-46.
9. ***Левашев Ю.Н. Егоров В.И.*** Применение клеевых композиций в хирургии легких (обзор литературы и собственные данные). Грудная хирургия. 1987; 3: 78-82.
10. ***Yokomise H, Takahashi Y, Inui K,*** et al. Omentoplasty for postpneumonectomy bronchopleural fistulas. European Journal of Cardio-Thoracic Surgery. 1994; 8(3): 122-124.
11. ***Трахтенберг А.Х., Чиссов В.И.*** Клиническая онкопульмонология. М.: ГЭОТАР МЕДИЦИНА. 2000; 600.
12. ***Добровольский С.Р. Перельман М.И.*** Дефекты диагностики как причина летальных исходов в торакальной хирургии. Грудная и сердечно-сосудистая хирургия. 1995; 4: 61-64.
13. ***Alexiou C, Beggs D, Rogers VL.*** Pneumonectomy for non-small cell lung cancer: predictors of operative mortality and survival. Eur J Cardiothorac Surg. 2001; 20: 3: 476-480.
14. ***Наумов В.Н., Шайхаев А.Я., Тестов В.В.*** Торакомиопластические операции в хирургии туберкулеза легких. Грудная и сердечно-сосудистая хирургия. 1991; 7: 46-48.
15. ***Отс О.Н.*** Хирургическое лечение патологии оперированного легкого. Торакальная хирургия. Отв. ред. акад. М.И. Перельман: Тез. науч. конф. М.: 1993; 67-72.
16. ***Krassas A, Grima R, Bagan P,*** et al. Current indications and results for thoracoplasty and intrathoracic muscle transposition. Eur J Cardiothorac Surg. 2010; 1215-1220.
17. ***Takanari K, Kamei Y, Toriyama K,*** et al. Management of postpneumonectomy empyema using Free Flap and Pedicled Flap.Ann Thorac Surg. 2010; 321-323.
18. ***Королева Н.С. Самохин А.Я., Жаворонков Н.А.*** Хирургия трахеи и бронхов. Торакальная хирургия. Отв. ред. М.И. Перельман: Тез. науч. конф. М.: 1993; 56-61.
19. ***De la Riviere A, Defauw J, Knaepen P,*** et al. Transsternal closure of bronchopleural fistula after pneumonectomy. The Annals Of Thoracic Surgery. 1997; 64: 954-957.
20. ***Pairolero PC, Arnold PG, Trastec VF,*** et al. Postpneumonectomy empyema: the role of intrathoracic muscle tranposition. J Thorac Cardiovasc Surg. 1990; 99: 958-968.
21. ***Schneiter D, Cassina P, Korom S.*** Accelerated treatment for early and late postpneumonectomy empyema. Ann Thorac Surg. 2001; 72: 1668-1672.
22. ***Kent M, Korst R, Gayle L,*** et al. A simple solution for management of the postpneumonectomy empyema cavity. The Annals Of Thoracic Surgery. 2004; 78: 1107-1108.
23. ***Naidoo R., Reddi A.*** Lung resection for multidrug-resistant tuberculosis. Asian Cardiovascular and Thoracic. Ann. 2005; 13: 172-174.
24. ***Кариев Т.М., Ибрагимов М.А., Алиев Ш.Т., Атабеков Р.Р.*** Исходы резекции легких и пульмонэктомии при распространенных формах туберкулеза. Грудная хирургия. 1988; 3: 45-48.
25. ***Бартусевичене А.С.*** Комплексное рентгенологическое исследование после резекции легких [Текст]: автореферат дис. ... д-ра мед. наук. Вильнюсский ГУ им. В. Капсукаса. Вильнюс. 1973; 43.
26. ***Тевит Б.М., Смородин А.А., Малюгина Е.П.*** Пластика культи бронха твердой мозговой оболочкой при

пневмонэктомии у больных раком легкого. Грудная и сердечно-сосудистая хирургия. 1990; 5: 51-53.

27. ***Vester SR, Faber LP, Kittle CF,*** et al. Bronchopleural fistula after stapled closure of bronchus. Ann Thorac Surg. 1991; 52: 6: 1253-1257.
28. ***Asamura H, Naruke T, Tsuchiya R.*** Bronchopleural fistulas associated with lung cancer operations. Univariate and multivariate analysis of risk factors, management, and outcome. J Thorac Cardiovasc Surg. 1992; 104: 5: 1456-1464.
29. ***Weissberg D, Kaufman M.*** Suture closure versus stapling of bronchial stump in 304 lung cancer operations. Scand. Journal of Thoracic and Cardiovascular Surgery. 1992; 26(2): 125-127.
30. ***Kalweit G, Feindt P, Huwer H,Volkmer I, Gams E.*** The pectoral muscle flaps in the treatment of bronchial stump fistula following pneumonectomy. Eur J Cardiothorac Surg. 1994; 8: 358.
31. ***Massard G, Moog R, Wihlm JM, Kessler R, Dabbagh A, Lesage A, Roeslin N, Morand G.*** Bronchogenic cancer in the elderly: operative risk and long-term prognosis. Thorac Cardiovasc Surg. 1996; 44(1): 40-45.
32. ***Asamura H, Kondo H, Tsuchiya R Asamura H.*** Management of the bronchial stump in pulmonary resections: a review of 533 consecutive recent bronchial closures. European Journal of Cardio-Thoracic Surgery. 2000; 17: 106-110.
33. ***Deschamps C, Bernard A, Nichols FC.*** Empyema and bronchopleural fistula after pneumonectomy: factors affecting incidence. Ann Thorac Surg. 2001; 72: 243-248.
34. ***Shiraishi Y, Nakajima Y, Koyama A,*** et al. Morbidity and mortality after 94 extrapleural pneumonectomies for empyema. The Annals Of Thoracic Surgery. 2000; 70: 1202-1206.
35. ***Sonobe M, Nakagawa M, Ichinose M,*** et al. Analysis of risk factors in bronchopleural fistula after pulmonary resection for primary lung cancer. European Journal of Cardio-Thoracic Surgery. 2000; 18: 519-523.
36. ***Lardinois D, Horsch A, Krueger T,*** et al. Mediastinal reinforcement after induction therapy and pneumonectomy: comparison of intercostal muscle versus diaphragm flaps. Eur J Cardiothorac Surg. 2002; 21: 74-78.
37. ***Вагнер Е.А., Ильчишин В.И.*** и др. Реторакотомии и повторные операции на легких. Вестник хирургии. 1992; 3: 321-327.
38. ***Добровольский С.Р., Перельман М.И.*** Дефекты диагностики как причина летальных исходов в торакальной хирургии. Грудная и сердечно-сосудистая хирургия. 1995; 4: 61-64.
39. ***Гиллер Б.М., Гиллер Д.Б.*** Результаты удаления ранее резецированного легкого. Грудная и сердечно-сосудистая хирургия. 1996; 5: 53-56.
40. ***Zhang B, Yu C, Liu Y,*** et al. Early surgical treatment of bronchopleural fistula after pneumonectomy. 2010; 30(5): 1147-9.
41. ***Chan V, Shamji F.*** Carinal sleeve resection for persistent bronchopleural fistula after completion right pneumonectomy. Ann Thorac Surg. 2010; 89: 1266-1268.
42. ***Kopec SE, Irwin SR, Umali-Torres CB,*** et al. Postpneumonectomy state. Chest. 1998; 92: 6: 238-252.
43. ***Haraguchi S, Koizumi K, Gomibushi M,*** et al Analysis of factors for development fistula after pneumonectomy for lung cancer. Nippon Kyoby Geka Gakkai Zasshi. 1996; 44: 10: 1835-1839.
44. ***Halezeroglu S, Keles M, Uysal A,*** et al. Factors affecting postoperative morbidity and mortality in destroyed lung. The Annals Of Thoracic Surgery. 1997; 64: 1635-1638.
45. ***Al-Kattan K, Cattelani L, Goldstraw P, Al-Kattan K.*** Bronchopleural fistula after pneumonectomy for lung cancer. Eur J Cardiothorac Surg. 1994; 9: 479-482.
46. ***Kopec SE, Irwin SR, Umali-Torres CB,*** et al. Postpneumonectomy state. Chest. 1998; 92: 6: 238-252.
47. ***Wright CD, WainJC, Mathisen DJ, Grillo HC.*** Postpneumonectomy bronchopleural fistula after sutured bronchial closure: incidence, risk faktors and management. J Thorac Cardiovasc Surg. 1996; 12: 5: 1367-1371.
48. ***Sabanathan S, Richardson J.*** Management of postpneumonectomy bronchopleural fistula: a review. J Thorac Cardiovasc. Surg. 1994; 35: 449-457.

Адрес для корреспонденции:
Бурмистров М.В.
Республика Татарстан,
г.Казань, ул.Сибирский тракт, д. 29
Телефон: (843) 519 26 00
Факс: (843) 519 27 75
E-Mail: onko@mi.ru, rkod.mzrt@tatar.ru,

Correspondence to:
Burmistrov MB
Republic of Tatarstan,
Kazan, Sibirsky Tract Str., 29.
Tel.: (843) 519 26 00
Fax: (843) 519 27 75
E-mail: onko@mi.ru, rkod.mzrt@tatar.ru,

ЛАПАРОСКОПИЧЕСКАЯ ВНУТРИБРЮШНАЯ РЕЗЕКЦИЯ ПРЯМОЙ КИШКИ

Александров В.Б.[1], Бутенко А.В.[2], Разбирин В.Н.[1], Виноградов Ю.А.[1], Корнев Л.В.[1], Гончаров А.Л.[1]

[1] Московская городская клиническая больница №24, Московский городской центр колопроктологии,
[2] Московский научно-исследовательский онкологический, институт им. П.А. Герцена, Москва, Россия

Введение. *Целью работы является улучшение результатов хирургического лечения больных раком прямой кишки на основе изучения возможностей лапароскопической внутрибрюшиной (передней) резекции прямой кишки, оценки непосредственных, отдаленных и функциональных результатов.*

Материалы и методы*. Проведено лечение 222 больных раком прямой кишки, которым выполнили переднюю резекцию прямой кишки.*

Больные разделены на 2 группы. Основная группа 103 пациента, которым выполнена лапароскопическая передняя резекция. Контрольная группа 119 пациентов, перенесших открытую лапаротомию. Гистология опухолей равномерно представлена в основной и контрольной группах: высокодифференцированная аденокарцинома – 61 (59,3%) и 74 (62,1%), умереннодифференцированная аденокарцинома – 30 (29,2%) и 35 (29,4%), низкодифференцированная – 11 (10,6%) и 9 (7,7%), недифференцированная – 1 и 1 пациенты.

Результаты. *Время операции при лапароскопическом вмешательстве составило 205±49,1 мин, при открытой операции – 147±21,6 мин. Средняя кровопотеря не отличалась в обеих группах и составила 138±61.8 мл. при лапароскопии и 164±61,8 мл. при открытой резекции.*

Объем удаляемых тканей оказался равнозначным. Количество удаленных лимфатических узлов: 11,4±2,31 в основной группе и 11,4±1,53 в группе контроля.

Суммарная пятилетняя выживаемость у радикально оперированных пациентов при лапароскопическом доступе составила 78,4% и 74,9% при традиционном доступе. Отдаленные метастазы и рецидивы рака выявлены у 12 пациентов (14,2%) в основной группе и 17 пациентов (16,3%) соответственно в контрольной.

После лапароскопических операций не наблюдалось имплантационных метастазов в месте введения лапаропорта.

Заключение. *Лапароскопическая технология позволяет выполнить переднюю внутрибрюшную резекцию прямой кишки с соблюдением всех принципов онкохирургии. Принципиальным является соблюдение адекватного объема мезоректумэктомии и расстояния от края резекции. Основные показатели результатов лечения – отдаленная выживаемость, частота рецидивов и метастазирования сопоставимы с клас-*

LAPAROSCOPIC ANTERIOR RECTAL RESECTION

Aleksandrov V.B.[1], Butenko A.V.[2], Razbirin V.N.[1], Vinogradov Ju.A.[1], Kornev L.V.[1], Goncharov A.L.[1]

[1] Moscow city clinical hospital №24. Moscow Research Centre of coloproctology,
[2] P.A Herzen Moscow Cancer Research Institute, Moscow, Russia

Introduction. *The objective was to improve results of surgical treatment in patients with rectal cancer on the basis of study of opportunities of laparoscopic anterior rectal resections, assessment of short-, long-term and functional results.*

Materials and methods. *222 patients with rectal cancer received anterior rectal resection.*

Patients were divided into 2 groups. The main group included 103 patients with anterior rectal resection. The control group — 119 patients with laparotomy. The histological types of tumor were equal in 2 groups: well differentiated adenocarcinoma – 61 (59.3%) and 74 (62.1%), moderate differentiated adenocarcinoma – 30 (29.2%) and 35 (29.4%), poor differentiated – 11 (10.6%) and 9 (7.7%), non-differentiated – 1 and 1 patients, respectively.

Results. *For laparoscopic surgery the duration of operation was 205±49.1 min, for open surgery – 147±21.6 min. The average blood loss was equal in both groups: for laparoscopic group – 138±61.8 ml. and for open surgery 164±61.8 ml.*

The amount of removed tissues was equal. The number of removed lymph nodes was 11.4±2.31 in the main group and 11.4±1.53 in the control group.

For radical surgery overall 5-year survival rates were 78.4% in laparoscopic group and 74.9% for convenient treatment. Distant metastases and recurrences occurred in 12 (14.2%) patients of the main group and in 17 (16.3%) patients of control group.

There were no port site metastases after laparoscopic surgery.

Conclusion. *The laparoscopic technique allows to perform anterior rectal resection with all oncological principles. The adequate extent of mesorectumectomy and surgical margins are essential. The main measures of treatment results as long-term survival rates, recurrence and metastatic rates were comparable to classic surgical approach. Thus, laparoscopic treatment has expected results with less blood loss, shorter hospital stay and less postoperative pain.*

Key words**: rectal cancer, anterior rectal resection, laparoscopic technique, 5-year survival rate.**

сической методикой операции. Таким образом, лапароскопическая операция позволяет достигнуть ожидаемых результатов при меньшей кровопотере, коротком койко-дне и меньшем болевом послеоперационном синдроме.

***Ключевые слова*: рак прямой кишки, внутрибрюшная (передняя) резекция прямой кишки, лапароскопическая технология, пятилетняя выживаемость.**

В последние десятилетия повсеместно отмечается неуклонная тенденция к росту заболеваемости раком прямой кишки [Чиссов В.И. и соавт., 2008; National Program of Cancer Registries (США), 2005; UKACR (Великобритания), 2003]. По современным литературным данным, в хирургическом лечении больных раком средне- и нижнеампулярного отдела прямой кишки преобладает методика тотальной мезоректумэктомии (выделение прямой кишки «в слое» острым путем, до мышц тазового дна и сохранение целостности собственной фасции прямой кишки) с формированием колоанального анастомоза [1].

В последнее десятилетие новые эндовидеохирургические технологии уверенно заняли свое место в абдоминальной общей и онкологической хирургии.

Целью настоящей работы является улучшение результатов хирургического лечения больных раком прямой кишки на основе изучения возможностей применения лапароскопической внутрибрюшной (передней) резекции прямой кишки, оценки непосредственных, отдаленных и функциональных результатов.

МАТЕРИАЛЫ И МЕТОДЫ

Изучены результаты лечения 222 больных раком прямой кишки, перенесших внутрибрюшную (переднюю) резекцию прямой кишки за период с 2000 по 2004 гг.

Больные были разделены на две группы. В первую «основную» группу включены 103 пациента, которым было выполнено лапароскопическое вмешательство. Вторая группа сравнения состояла из 119 пациентов, перенесших традиционные «открытые» операции за тот же период.

Мужчин в основной группе было 38 (36,8%), женщин 65 (63,2%), в группе сравнения – 50 (42,1%) и 69 (57,9%) соответственно. Средний возраст больных основной группы составил 59,2±9,97 лет (30-79), в группе сравнения – 63,1±9,95 лет (33-87). Локализация нижнего края опухоли (по данным ректороманоскопии) при лапароскопической операции в среднем составляла 15,0±2,23 см, при открытой операции – 12,0±2,54 см. Минимальное расстояние от зубчатой линии до нижнего края опухоли составило в основной группе в среднем 12,9±2,26 см, в группе сравнения – 10,0±2,61 см.

Гистологическая структура опухолей у всех больных представлена аденокарцином различной степени дифференцировки, соответственно по группам: высокодифференцированная – 61 (59,3%) и 74 (62,1%), умереннодифференцированная – 30 (29,2%) и 35 (29,4%), низкодифференцированная – 11 (10,6%) и 9 (7,7%), недифференцированная – 1 (0,9%) и 1 (0,8%).

Таблица 1

Распределение больных по стадии рака

Стадии заболевания	Лапароскопические операции n=103		Открытые операции n=119	
1	18	17,4%	22	18,5%
2	56	54,4%	66	55,4%
3	23	22,3%	20	16,9%
4	5	5,9%	11	9,2%

p>0,05 – различия между показателями недостоверны

В основной группе было 4 (3,9%) пациента с метастатическим поражением печени, в группе сравнения – 8 (6,7%). Субкомпенсированная толстокишечная непроходимость была у 21 (20,4%) пациента основной группы и у 53 (44,5%) пациентов группы сравнения. Соответственно анемию различной степени тяжести отмечали у 25 (24,2%) и 42 (35,2%) больных (p>0,05). Всего больных с осложненным опухолевым процессом было в основной группе 42 (40,7%), в группе сравнения – 73 (61,3%). Большую часть основной группы составляли пациенты с расположением опухоли в верхнеампулярном и ректосигмоидном отделе прямой кишки (11 см и выше) и лишь 5% – в среднеампулярном отделе. (9-10 см). Передняя резекция прямой кишки с применением лапароскопической технологии может быть рекомендована к систематическому применению при опухолях, расположенных выше 9 см от ануса [1]. В группе сравнения у большей части пациентов (68%) нижний край опухоли располагался до 13 см и ниже.

РЕЗУЛЬТАТЫ

При анализе непосредственных результатов были получены следующие данные. На выполнение лапароскопического вмешательства в среднем затрачивали 205±49,1 мин (85-315 мин), на открытую операцию – 147±21,6 мин (45-170 мин) (p<0,01).

Средняя кровопотеря статистически значимо не отличалась в обеих группах и составила 138±61,8 мл после лапароскопической операции и 164±61,8 мл после открытой операции (p>0,05).

Восьми (7,8%) пациентам, которым была предпринята попытка выполнения ЛПРПК, по различным причинам операция заканчивалась через лапаротомный доступ (конверсия). Минилапаротомию для удаления макропрепарата и введения головки сшивающего аппарата выполняли в левой подвздошной области в зоне проведения троакара у 75 (72,8%) больных. В 27,2% лапаротомию (6-7 см) выполняли поперечным (20) или верти-

кальным (8) разрезом над лоном. Анастомоз в этих случаях формировали с применением отечественного линейного степлера (УДО-38). Анастомозы всегда формировали интракорпорально при использовании циркулярных степлеров (85,4%). Наложение бангулярного анастомоза линейным отечественным линейным сшивающим аппаратом УДО-38 (8 больных) выполняли экстракорпорально. Длина минилапаротомного доступа составила 7,8±1,44 см.

Таблица 2

Характеристики удаленных макропрепаратов

Характеристики макропрепарата	Основная группа ЛПРПК n=103		Группа сравнения ПРПК n=119	
	см	мин.- макс.	см	мин.- макс.
Длина препарата	23,1±4,3	17-37	23,1±4,1	17-35
Размеры опухоли	4,9±1,44	3-9	5,3±1,48	2-11
Проксимальная граница резекции	12,8±4,35	6-25	13,2±4,05	8-26
Дистальная граница резекции	6,3±1,15	3-10	4,6±1,04	3-10

Длина срединного лапаротомного разреза у больных группы сравнения составила 19,7±2,45 см. Основным средством профилактики несостоятельности колоректального соустья является превентивная колостомия, которая была сформирована у 8 (7,8%) пациентов основной группы и 88 (73,9%) группы сравнения.

При анализе параметров объема резекции достоверных различий выявлено не было. Количество исследованных лимфатических узлов было схожим в обеих группах: 11,3±2,31 в основной группе, 11,4±1,53 в группе сравнения (p>0,05). Всего в основной группе было 25 (24,3%) пациентов с метастатическим поражением лимфатических узлов (III ст. – 24, IV ст. – 1). Таким образом, оба варианта вмешательства в объеме лимфодиссекции достоверно статистически не различались (p=0,891).

Сочетанных лапароскопических операций было выполнено шестнадцать (15,5%), комбинированных вмешательств – 9 (8,7%). В группе сравнения сочетанных операций было 14 (11,8%), комбинированных – 17 (14,3%).

Болевой синдром после лапароскопического вмешательства был значительно ниже, чем при традиционном вмешательстве, и обезболивание наркотическими анальгетиками носило в большей степени превентивный характер. В основной группе в среднем на одного пациента потребовалось использование 77±14,4 мг промедола, а в группе сравнения – 115±16,1 мг (p<0,05).

Восстановление самостоятельного мочеиспускания у пациентов после лапароскопических вмешательств наступало достоверно раньше: через 53,7±1,26 часа (после открытых операций – 75,8±1,05; p<0,05).

Время восстановления естественного пассажа по кишечнику у пациентов основной группы составило 98,8±2,04 часа, в группе сравнения – 94,8±1,59 часа (p>0,05).

Осложнение в виде развития послеоперационного воспалительного процесса в малом тазу в группе сравнения развивалось достоверно чаще (8,4%), чем в основной (0,97%; p<0,05). Несостоятельность анастомоза отмечали у 6 (5,8%) пациентов основной группы и у 8 (6,7%) в группе сравнения (p>0,05). В основной группе нейрогенную дисфункцию мочевого пузыря наблюдали у 3 пациентов (2,9%), а в группе сравнения – у 11 (9,2%) (p<0,05).

Осложнения со стороны послеоперационной раны и портов проведения троакаров в основной группе немногочисленны (2,9%) и незначительны. Осложнения со стороны раны передней брюшной стенки у оперированных больных в группе сравнения не имели каких-либо специфических особенностей, но отмечены в 10,9% наблюдений. Наличие колостомы в срединной ране никак не изменяло частоту и масштабы воспаления.

Неблагоприятный исход в основной группе наступил у одного больного, летальность составила 0,97%. В группе сравнения погиб также один пациент (летальность – 0,84%).

Всем пациентам с петлевыми колостомами было выполнено закрытие стомы в отсроченном периоде 115,8±29,3 сут. (69-157 сут.) после первичной операции.

Показателем онкологической эффективности хирургического лечения служат отдаленные результаты. Нами прослежены результаты лечения 197 из 222 пациентов, выписанных из стационара (88,8%), из них у 188 были выполнены радикальные операции и у 9 – паллиативные вмешательства. Из 103 оперированных больных основной группы было выписано 102, удалось проследить судьбу 87 (85,2%). В группе сравнения были прослежены 110 пациентов из 118 выписанных (93,2%). После лапароскопических операций пятилетняя выживаемость у радикально оперированных больных (n=84) составила 78,4% (95% ДИ 74,1-82,3%) (рис. 1), безрецидивная выживаемость – 73,7% (95% ДИ 69,4-78,0%) (рис. 2).

Суммарная пятилетняя выживаемость у радикально оперированных пациентов (n=104) традиционным способом составила 74,9% (95% ДИ 70,4-79,4%) (рис. 1). Медиана в группе сравнения была 54,2 мес. (95% ДИ 50,8-57,9). Безрецидивная выживаемость в группе сравнения – 69,2% (95% ДИ 65,3-73,1%) (рис. 2).

Выживаемость после радикальных лапароскопических операций была несколько выше, чем после открытых операций (78,4% против 74,9%) при отсутствии статистически достоверных различий (p=0,63).

При сравнении суммарной выживаемости в обеих группах статистически достоверных различий не получено (p=0,34).

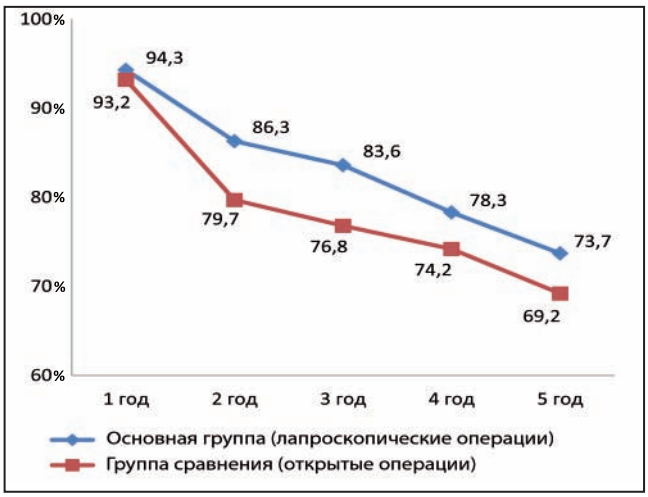

Рис. 1. Пятилетняя суммарная выживаемость радикально оперированных больных раком прямой кишки I-II-III стадии.

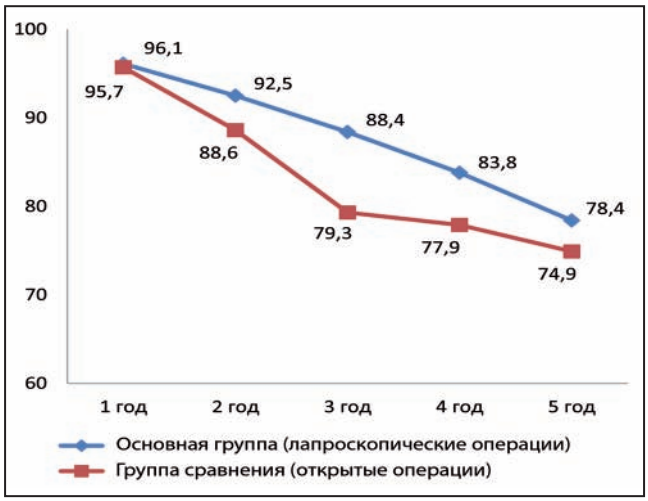

Рис. 2. Пятилетняя безрецидивная выживаемость радикально оперированных больных раком прямой кишки I-II-III стадии.

При анализе отдаленных результатов группы больных раком прямой кишки I-II стадии, перенесших лапароскопическую операцию (n=61), пятилетняя выживаемость составила 81,7% (95% ДИ 77,7-85,7%), а в группе сравнения (n=73) – 79,9% (95%) ДИ 75,484,3%), т. е. статистически достоверного различия не выявлено (p=0,79).

У пациентов с III стадией заболевания после лапароскопического вмешательства (n=23) пятилетняя выживаемость составила 63,3% (95% ДИ 55,8-70,8%), а после операции по классической технологии (n=31) – 59,4% (95% ДИ 52,9-65,9%). При разнице 3,9% статистически достоверного различия также не получено (p=0,42).

Отдаленные метастазы и рецидивы заболевания выявлены у 12 пациентов (14,2%) в основной группе, что сопоставимо с группой сравнения (17 больных, 16,3%; p>0,05). Процент рассчитывали от количества прослеженных больных без первичных отдаленных метастазов (основная группа – 84, контрольная группа – 104). Признаки прогрессирования заболевания выявляли в первые два года наблюдения. После лапароскопической операции не наблюдали специфических рецидивов, описанных в литературе как метастазы в местах введения троакаров.

Местный рецидив после лапароскопической операции выявлен у 4 пациентов (4,7%) через 18-20 мес. после первичной операции. В группе сравнения у шести больных (5,7%) возникли рецидивы в сроки до 17 мес. (p>0,05). Во всех случаях опухоль поражала все слои стенки кишки (T4) с элементами перифокального воспаления (периректальные лимфатические узлы – N1-2).

Большей части пациентов в обеих группах (7 больных) по поводу рецидивных опухолей были выполнены циторедуктивные операции с последующей химиолучевой терапией. Не оперированные больные с рецидивными процессами были направлены на химиолучевое или симптоматическое лечение.

Средняя продолжительность жизни больных с прогрессированием ракового процесса в основной группе составила 36±12,3 мес. (12-57), в группе сравнения – 34,6±11,4 мес. (13-44).

Полученные результаты совпадают с данными литературы и подтверждают сделанный в ряде публикаций вывод о том, что лапароскопические операции в колоректальной хирургии при соблюдении всех онкологических и хирургических принципов не ухудшают показатели общей пятилетней и безрецидивной выживаемости [2-5, 10, 13, 15, 17, 26].

В результате опроса с использованием шкалы Wexner средний балл в основной группе был 3,8 (1-10), в группе сравнения – 5,9 (1-11).

По данным литературы, после операций по поводу рака прямой кишки в объеме тотальной мезоректумэктомии (ТМЭ) пятилетняя выживаемость составляет от 68 до 88% [6-9, 11, 12, 14, 18]. Причем более низкий процент выживаемости демонстрируется в многоцентровых исследованиях по результатам лечения больших групп пациентов, а высокие результаты – в работах отдельных хирургов на небольших группах. В крупном норвежском исследовании NWRCP (2004) пятилетняя выживаемость после ТМЭ с аппаратным анастомозом составила 68% [19]. В английском исследовании UKMRC CLASICC (2007) трехлетняя выживаемость для всех больных – 67,8%. Причины смерти при использовании обеих технологий (лапароскопической и открытой) были схожими, различий между группами не отмечено. Полученные нами результаты соответствуют общемировым показателям с учетом большого процента осложненных форм рака среди наших пациентов.

ВЫВОДЫ

С помощью лапароскопической технологии можно выполнить внутрибрюшную (переднюю) резекцию прямой кишки по всем принципам онкологической радикальности. Соблюдается сопоставимый объем мезоректумэктомии и расстояние от опухоли до краев резекции. Не происходит роста ча-

стоты развития местных рецидивов и отдаленных метастазов и снижения показателей пятилетней выживаемости пациентов.

ЛИТЕРАТУРА

1. ***Александров В.Б.*** Лапароскопические технологии в колоректальной хирургии. М.: 2003; С. 92, 93, 100-104.
2. ***Воробьев Г.И., Шелыгин Ю.А.*** и др. Непосредственные и отдаленные результаты лапароскопически-ассистированных операций у больных раком ободочной кишки. Эндоскопическая хирургия. 2004; 1.
3. ***Хубезов Д.А., Пучков К.В.*** Лапароскопическая передняя резекция прямой кишки при раке. Эндоскопическая хирургия, 2007; 2: 27-33.
4. ***Шелыгин Ю.А., Воробьев Г.И., Фролов С.А.*** и др. Лапароскопические операции у больных раком прямой кишки. Практическая онкология. 2002; 2: 93-102.
5. ***Allaix M.E., Giraudo G., Rimonda R., Garrone C., Morino M.*** Laparoscopic versus open resection of low and mid rectal cancer: a prospective comparative study. Thesis of 12th International congress of the European Association for endoscopic surgery Barcelona. 2004; 74.
6. ***Benchimol D., Chazal M., Mouroux J., Bernard J.L., Maalouf J., Bourgeon A., Richelme H.*** Oncological and functional results of direct colo-anal anastomosis after total resection of the rectum for cancer. Ann Chir. 1994; 48(7): 596-603.
7. ***Chamlou R., Parc Y., Simon T., Bennis M., Dehni N., Parc R., Tiret E.*** Long-term results of intersphincteric resection for low rectal cancer // Ann. Surg. 2007; 246(6): 916-921, discussion 921-922.
8. ***Feng B., Zhu Q.L., Xia Y., Lu A.G., Wang M.L., Li J.W., Hu W.G., Zang L., Mao Z.H., Dong F., Ma J.J., Zheng M.H.*** Direct and indirect costs and long-term survival of laparoscopic anterior resection for rectal cancer. Med Sci Monit. 2010; 16(12): 97-102.
9. ***Gamagami R.A., Liagre A., Chiotasso P., Istvan G., Lazorthes F.*** Coloanal anastomosis for distal third rectal cancer: prospective study of oncologic results. Dis Colon Rectum . 1999; 42(10): 1272-1275.
10. ***Jayne D.G., Guillou J.P., Thorpe H.*** et al. Randomized Trial of Laparoscopic-Assisted Resection of Colorectal Carcinoma: 3-Year Results of the UKMRC CLASICC Trial Group. JCO 2007; Jul 20: 3061-3068.
11. ***Krivokapić Z., Barisić G., Marković V., Antić S., Popović M., Micev M., Adanja G., Protić S., Gajić M.*** Long-term results after low anterior stapled anastomosis. Acta Chir. Iugosl. 2000; 47(4) Suppl 1: 33-36.
12. ***Law W.L., Chu K.W.*** Anterior resection for rectal cancer with mesorectal excision: a prospective evaluation of 622 patients. Ann Surg. 2004; 240(2): 260-268.
13. ***Lindholm E., Janson M., Anderberg B., Haglind E.*** Health-related quality of life after laparoscopic and open resection for colon cancer. Thesis of 12th International congress of the European Association for endoscopic surgery Barcelona, 2004; 73.
14. ***McAnena O.J., Heald R.J., Lockhart-Mummery H.E.*** Operative and functional results of total mesorectal excision with ultra-low anterior resection in the management of carcinoma of the lower one-third of the rectum. Surg Gynecol Obstet. 1990; 170(6): 517-521.
15. ***Moloo H.M., Poulin E.C., Mamazza J.*** et al. Laparoscopic resection for colorectal cancer: long turm outcomes in a prospective study of 359 cases. Tesis of 12th International congress of the European Association for endoscopic surgery. Barcelona. 2004; 72.
16. ***Paolo P.B.*** et al. Laparoscopic surgery in rectal cancer: A prospective analysis of patient survival and outcomes. Dis Colon Rectum. 2007; 50: 2047-2053.
17. ***Tjandra J., Miranda K., Chan Y.*** Laparoscopic- vs. hand-assisted ultralow anterior resection: A prospective study. Dis Colon Rectum. 2008; 51(1): 26-31.
18. ***Touloumtzidis A., Kühn P., Goretzki P.E., Lammers B.J.*** Water-jet dissection in rectal cancer surgery: surgical and oncological outcomes» Surg Technol Int. 2010; 20: 115-23.
19. ***Wibe A., Syse A., Andersen E.*** et al. Oncological outcomes after total mesorectal excision for cure for cancer of the lower rectum: anterior vs. abdominoperineal resection. Dis Colon Rectum. 2004; 47(1): 48-58.

Адрес для корреспонденции:
Разбирин В.Н.
Тел.: (495) 613-19-65, (495) 613-19-93;
E-mail: v.razbirin@gmail.com

Correspondence to:
Razbirin V.N.
Tel.: (495) 613-19-65, (495) 613-19-93;
E-mail: v.razbirin@gmail.com

РАЗЛИЧНЫЕ ХИРУРГИЧЕСКИЕ ПОДХОДЫ К ЛЕЧЕНИЮ БОЛЬНЫХ РАСПРОСТРАНЕННЫМ РАКОМ ТОЛСТОЙ КИШКИ

Куликов Е.П., Бубликов И.Д., Головкин Е.Ю., Семионкин Е.И.

ГОУ ВПО Рязанский государственный медицинский университет им. акад. И.П. Павлова, Рязань, Россия

Введение. *Более трети больных раком толстой кишки на момент обращения к врачу имеют IV стадию заболевания. При этом, по отношении к этой группе больных не выработано единой точки зрения на тактику их лечения.*

Материалы и методы. *Изучены 505 историй болезни больных колоректальным раком IV стадии. Эти наблюдения разделены на две группы: симптоматической терапии, группу паллиативной хирургической помощи. В последней группе также было подразделение наблюдений на группы оперативного лечения и операций с химиотерапией. Группу симптоматической терапии составили 57 пациентов , паллиативное хирургическое лечение получили 448 пациентов. Характер выполненных операций: колостомия – 306 , обходные анастомозы – 76, паллиативные резекции – 66 .*

Результаты. *Выживаемость пациентов, получавших симптоматическую терапию составила 3,5% в двухлетний срок. Ни один пациент не пережил трех лет. Паллиативные резекции обеспечили трех и даже пятилетние результаты выживаемости. Средняя продолжительность жизни в этой группе составила 20±3,0 мес. 3 года пережили 18,9%, 5 лет – 8,6% Присоединение химиотерапии к паллиативным резекциям увеличило общую продолжительность жизни до 29±7,7 мес. 3 года пережили 40,0 %, 5 лет – 11,1%.*

Заключение. *Пациенты с колоректальным раком имеют значительную запущенность и при первичном обращении уже имеют IV стадию. Активная хирургическая тактика включающая паллиативные операции создает прецендент пятилетней выживаемости, которая выше с случае применения дополнительной химиотерапии.*

Ключевые слова: ***рак толстой кишки, лапаротомия, колостомия, обходной анастомоз, паллиативная резекция.***

VARIOUS SURGICAL APPROACHES TO THE TREATMENT OF PATIENTS WITH ADVANCED COLORECTAL CANCER

Kulikov E.P., Bublikov I.D., Golovkin E.Yu., Semionkin E.I.

Acad. I.P. Pavlov Ryazan State Medical University Department of oncology, Department of surgery, Ryazan, Russia

Introduction. *More than one thirds of patients with colon cancer at the moment of diagnosis have stage IV of disease. There is no uniform opinion for treatment approaches in this group of patients.*

Materials and methods. *Data of 505 patients with colorectal cancer of stage 4 disease were analyzed. Patients were divided into two groups: the group of symptomatic treatment and palliative surgical group. The latter group was divided into subgroup of only surgical treatment and subgroup of surgery+chemotherapy. The symptomatic group included 57 patients, 448 patients received palliative surgical treatment. Colostomy was performed in 306 patients, bypass anastomosis – 76, palliative resection – 66.*

Results. *The 2-year survival rates in patients with symptomatic treatment was 3.5%. No one lived more than 3 years. For palliative resections there were 3- and even 5-year survival rates. The average surveillance in this group was 20±3.0 months. 18.9% of patients lived more than 3 years, 8,6% – 5 years. The combination of palliative resection with chemotherapy increased overall surveillance to 29±7.7 months. 40.0 % of patients lived more than 3 years, 11.1% – 5 years.*

Conclusion. *Patients with colorectal cancer have significantly neglect disease and for primery visit they already have stage 4 of disease. Aggressive surgical tactics including palliative resections create a precedent of 5-year surveillance, with higher rates for additional chemotherapy.*

Key words: ***colon cancer, laparotomy, colostomy, bypass, palliative resection.***

Более трети больных раком толстой кишки на момент установки диагноза имеют IV стадию заболевания [1, 2]. Несмотря на то, что данная патология занимает одно из ведущих мест среди злокачественных новообразований, до сих пор не выработано единой точки зрения на подходы к ее хирургическому лечению. Особенно это касается больных с так называемым бессимптомным первичным очагом. Сторонники активной хирургической тактики рекомендуют паллиативные резекции и циторедуктивные вмешательства [3–5], а приверженцы более консервативных подходов рекомендуют делать акцент на химиотерапевтическое лечение и прибегать к хирургическому вмешательству лишь при появлении осложнений [6, 7]. Сторонники промежуточной позиции рекомендуют прове-

дение новых исследований для обнаружения прогностических факторов, которые могли бы помочь индивидуализировать лечебные подходы [8].

МАТЕРИАЛ И МЕТОДЫ

Всего анализированы 505 пациентов с колоректальным раком IV стадии. Для анализа эффективности тех или иных лечебных мероприятий выделены следующие группы: больные раком толстой кишки, получавшие лишь симптоматическое лечение терапевтического характера (57 человек); паллиативно оперированные больные (448 человек), которые в свою очередь были разделены на 3 подгруппы в зависимости от характера выполненного хирургического пособия. В первую подгруппу вошли 306 пациентов, которым были наложены проксимальные разгрузочные стомы; во вторую – 76 больных, которым сформированы обходные анастомозы; в третью – пациенты, которым выполнены паллиативные резекции (66 человек).

Результаты лечения сравнивали по следующим показателям: средняя продолжительность жизни; максимальная продолжительность жизни; одно-, двух-, трех-, четырех- и пятилетняя выживаемость. Кроме того, у пациентов, получавших хирургическое лечение, сравнивали его непосредственные результаты: количество послеоперационных осложнений и послеоперационную летальность.

РЕЗУЛЬТАТЫ ИССЛЕДОВАНИЯ

По данным канцер-регистра Рязанского областного онкологического диспансера при симптоматическом лечении больных раком ободочной кишки трехлетняя выживаемость составляет 4,5%, а пятилетняя – 0,9%, при раке прямой кишки – 7,6 и 1,4% соответственно. Общие показатели трехлетней выживаемости при симптоматическом лечении колоректального рака – 5,8%, пятилетней – 1,1%.

Эксплоративные лапаротомии. С целью более точного сравнения результатов различных подходов к ведению больных с распространенным колоректальным раком была выделена группа из 57 пациентов, перенесших эксплоративные лапаротомии или диагностические лапароскопии, в ходе которых был установлен диагноз распространенного рака толстой кишки.

Внутри этой группы были выделены подгруппы пациентов с различным характером распространенности опухолевого процесса: 1-я подгруппа – местная распространенность опухолевого процесса; 2-я подгруппа – канцероматоз; 3-я подгруппа – метастазы в печени; 4-я подгруппа – метастазы в отдаленных лимфатических узлах; 5-я подгруппа – отдаленные метастазы в других органах.

Для всех подгрупп была определена средняя продолжительность жизни, составляющая в 1-й подгруппе 6,8±1,5 мес.; во 2-й подгруппе – 6,5±6,5 мес.; в 3-й подгруппе – 6,3±2,4 мес.; в 4-й подгруппе – 4,5±4,1 мес.; в 5-й подгруппе – 4,1±1,0 мес. Достоверных различий между подгруппами по показателю средней продолжительности жизни не получено (p>0,05). В целом, средняя продолжительность жизни после эксплоративных вмешательств составила 6,0±0,9 мес.: при проведении химиотерапии – 6,5±2,6 мес., без проведения химиотерапии – 5,9±1,0 мес. (различия недостоверны, p>0,05). Одно- и двухлетняя выживаемость после эксплоративных вмешательств составила 12,3±4,4 и 3,5±2,4%. Все больные с двухлетней выживаемостью были в подгруппе с местной распространенностью процесса, где она составила 7,4%.

Колостомия наложена у 306 больных, из них рак прямой кишки – у 229 (75,0%) человек, рак ободочной кишки – у 77 (25,0%) человек. Возраст пациентов в наблюдаемой группе варьировал от 26 до 88 лет (средний возраст 62,5 года). Среди них 144 (47,1%) мужчин и 162 (52,9%) женщин.

Различного рода осложнения в послеоперационном периоде зарегистрированы у 96 (31,4±2,7%) пациентов. В ближайшем послеоперационном периоде погиб 31 (10,1±1,7%) больной.

Средняя продолжительность жизни во всей наблюдаемой группе больных составила 9,0±0,6 мес. (при максимальной продолжительности жизни 64 мес.): при раке прямой кишки – 9,3±0,7 мес., при раке ободочной кишки – 8,2±1,1 мес.

При химиолучевом лечении средняя продолжительность жизни составила 12,8±3,6 мес. при изолированном использовании химиотерапии – 10,6±2,4 мес., а в целом при проведении дополнительного противоопухолевого лечения – 11,1±2,3 мес., без дополнительного лечения – 8,9±0,6 мес. По данному показателю различия между пациентами, по-

Таблица

Выживаемость больных раком толстой кишки IV стадии после различных хирургических пособий

Вид лечения		Выживаемость, %				
		1 год	2 года	3 года	4 года	5 лет
Паллиативные резекции (n=66)	с ХТ	78,6±11,0	54,5±13,3	40,0±13,1	10,0±8,0	11,1±8,4
	без ХТ	65, ±7,42	35,0±7,4	18,9±6,0	11,4±4,9	8,6±4,3
	Всего	68,3±6,2	40,8±6,9	23,4±6,2	11,1±4,7	9,1±4,3
Стомы (n=306)	с ХТ	45,0±11,1	29,4±11,0	6,7±3,1	0	0
	без ХТ	22,3±2,4	6,4±1,5	2,8±1,2	1,7±0,9	1,5±0,9
	Всего	24,0±2,4	7,7±1,5	2,7±1,0	1,6±0,8	1,4±0,8
Анастомозы (n=76)		19,4±4,7	6,9±3,0	2,8±1,9	1,5±1,4	0
Эксплоративные операции (n=57)		12,3±4,4	3,5±2,4	0	0	0

лучавшими дополнительную химиотерапию и не получавшими таковой, недостоверны (p>0,05).

Выживаемость больных по годам приведена в таблице. Одногодичная выживаемость пациентов, получавших химиотерапевтическое лечение, составила 45,0±11,1%, что достоверно выше (p<0,05), чем у пациентов, его не получавших (22,3±2,4%). Та же тенденция отмечается и по показателю двухлетней выживаемости – 29,4±11,0 и 6,4±1,5% соответственно (p<0,05). Сверх этого срока отмечаются лишь единичные наблюдения выживаемости.

Средняя продолжительность жизни после наложения разгрузочной стомы составила: в первой подгруппе 9,3±0,7 мес.; во 2-й – 12,5±7,3 мес.; в 3-й (при метастазах в печени) – 10,8±1,9 мес.; в 4-й – 7,4±3,4 мес. и в 5-й – 6,4±1,1 мес. Таким образом, средняя продолжительность жизни больных с метастазами в других (за исключением печени) органах достоверно меньше, чем при метастазах в печени и при местной распространенности опухолевого процесса (p<0,05). Между остальными подгруппами различия показателей недостоверны. В первой подгруппе 1 год прожили 25,5±3,0%; 2 года – 7,1±1,8%; 3 года – 3,1±1,2%; 4 года – 2,1±1,0% и 5 лет – 1,8±1,0% пациентов; во 2-й подгруппе 1 год прожили 33,3±19,2% (до двух лет не дожил ни один пациент); в 3-й подгруппе 1 год прожили 39,3±9,2%, 2 года – 10,7±5,8% и 3 года – 4,4±4,3%; в 4-й подгруппе 1 год прожили 7,7±7,4%, они же прожили 2 года (те же 7,7±7,4%); в 5-й подгруппе 1 год прожили 6,4±3,6% пациентов (до двух лет не дожил ни один пациент).

Таким образом, о достоверно лучшей одногодичной выживаемости можно говорить лишь у больных с местным распространением процесса и с метастазами в печени по сравнению с больными, у которых IV стадия была обусловлена метастатическим поражением отдаленных лимфатических узлов (p<0,05 и p<0,01 соответственно) и других (за исключением печени) органов (p<0,001).

Обходные анастомозы у больных раком толстой кишки IV стадии сформированы у 76 больных. Возраст пациентов – от 36 до 86 лет, в среднем 63,5 года.

В рассматриваемой группе чаще формировали обходной илеотрансверзоанастомоз – у 55 (72,4%) больных, трансверзосигмоанастомоз – у 18 (23,7%) больных, сигмосигмоанастомоз – у 2 (2,6%) и илеосигмоанастомоз – у 1 (1,3%) пациента.

Послеоперационные осложнения зарегистрированы у 54,3±5,8% пациентов. Послеоперационная летальность составила 17,1±4,5%. Средняя продолжительность жизни после наложения обходных анастомозов составила 8,8±1,1 мес., максимальная продолжительность жизни 50 мес.

Пятилетней выживаемости после наложения обходных анастомозов отмечено не было (табл.).

Паллиативные резекции выполнены 66 больным, из них 60 (91,0%) страдали раком ободочной кишки и 6 (9,0%) – раком прямой кишки. В рассматриваемой группе мужчин было 30 (45,5%), а женщин – 36 (54,5%). Возраст больных – от 34 до 83 лет, в среднем – 62,3 года.

Наиболее часто выполняли паллиативную резекцию сигмовидной кишки – у 34 (51,5%) больных, паллиативную правостороннюю гемиколэктомию – у 14 (21,2%) больных, различные паллиативные резекции и экстирпации прямой кишки – у 6 (9,1%), у остальных (18,2%) – другие объемы.

Причинами паллиативности выполненных резекций и экстирпаций были: у 36,4% больных – метастазы в печени; у 13,6% – в яичниках; у 13,6% – в отдаленных лимфатических узлах; у 6,1% – локальный канцероматоз; у 15,2% – другие локализации отдаленных метастазов, у 10,6% пациентов – невозможность полного удаления местнораспространенной опухоли; у 4,5% – обнаружение при гистологическом исследовании опухолевого роста по краю резекции.

Послеоперационные осложнения зарегистрированы у 15 (22,7±5,0%) пациентов, послеоперационная летальность – у 2 (3,2±2,2%). Средняя продолжительность жизни составила 20,0±3,0 мес.: при метастазах в печени – 25,7±8,7 мес.; при метастазах в яичниках – 17,5±2,9 мес.; в отдаленных лимфатических узлах – 18,8±6,7 мес.; при наличии локального канцероматоза – 9,5±3,1 мес. и недостаточном локальном контроле местнораспространенных опухолей – 14,7±6,9 мес. Максимальная продолжительность жизни – 98 мес. Выживаемость по годам приведена в таблице.

При проведении дополнительной химиотерапии средняя продолжительность жизни составила 29,7±7,7 мес., без химиотерапии – 17,6±2,4 мес. (p>0,05, возможно, в связи с относительно небольшой выборкой больных). Несмотря на имеющиеся в числовом выражении значительные отличия в показателях одно-, двух- и трехлетней выживаемости в сторону ее увеличения при проведении дополнительной химиотерапии, статистически эти различия незначимы.

ОБСУЖДЕНИЕ

Из представленного клинического материала видно, что выживаемость больных с распространенным раком толстой кишки, установленным при эксплоративном вмешательстве, крайне низка – лишь 3,5% переживают двухлетний срок, ни один больной не пережил до трехлетий срок. При сравнении одно- и двухлетней выживаемости больных раком толстой кишки IV стадии после эксплоративных вмешательств и паллиативных пособий достоверно лучшие результаты (p>0,05) выявлены лишь по показателю одногодичной выживаемости у больных, которым наложены разгрузочные стомы, а также стомы и анастомозы (т. е. все паллиативные пособия суммарно), по отношению к больным, которым выполнены эксплоративные вмешательства. Кроме того, наложение разгрузочных стом и формирование обходных анастомозов достовер-

но увеличивает (p<0,01 и p>0,05 соответственно) среднюю продолжительность жизни у больных распространенным колоректальным раком до 9,0±0,6 и 8,8±1,1 мес. по сравнению с чисто симптоматическим лечением больных, перенесших эксплоративные вмешательства (6,0±0,9 мес.). Таким образом, выключение из пассажа каловых масс пораженного участка толстой кишки положительным образом сказывается на продолжительности жизни даже у больных с неосложненными формами опухолевого процесса.

Паллиативные резекции по всем рассматриваемым параметрам (средняя продолжительность жизни, одно-, двух-, трех-, четырех- и пятилетняя выживаемость) превосходят (p>0,05-0,001) паллиативные пособия и, тем более, симптоматическое лечение. Кроме того, выполнение паллиативных резекций сопровождается меньшим количеством послеоперационных осложнений и более низкой послеоперационной летальностью, что позволяет рассматривать данный метод лечения в качестве метода выбора у больных распространенным колоректальным раком.

При проведении химиотерапии у больных раком толстой кишки IV стадии достоверное улучшение показателей одно- и двухлетней выживаемости выявлено лишь у стомированных больных (p<0,05). По остальным показателям в группе стомированных и по всем рассматриваемым показателям в остальных группах больных распространенным колоректальным раком проведение химиотерапии достоверно не улучшало показатели выживаемости, хотя в группе больных, которым выполнены паллиативные резекции, абсолютные значения показателей, характеризующих выживаемость пациентов при проведении дополнительной химиотерапии, были выше, чем без нее. Для более определенного суждения о пользе послеоперационной химиотерапии у больных, перенесших паллиативные резекции, необходимо накопление большего числа наблюдений.

ЛИТЕРАТУРА

1. ***Давыдов М.И., Аксель Е.М.*** Смертность населения России и стран СНГ от злокачественных новообразований в 2006 г. Вестник РОНЦ им. Н.Н. Блохина РАМН. 2008; 19(2): 91-119.
2. ***Чиссов В.И., Дарьялова С.Л.*** Избранные лекции по клинической онкологиию Под ред. М.: Медицина. 2000; 375.
3. ***Aslam M.I., Kelkar A., Sharpe D., Jameson J.S.*** Ten years experience of managing the primary tumours in patients with stage IV colorectal cancers. Int J Surg. 2010; 8(4): 305–13.
4. ***Ruo L., Gougoutas C., Paty P.B., Guillem J.G., Cohen A.M., Wong W.D.*** Elective bowel resection for incurable stage IV colorectal cancer: prognostic variables for asymptomatic patients. J Am Coll Surg. 2003; 6(5): 722–728.
5. ***Stillwell A.P., Buettner P.G., Ho Y.H.*** Meta-analysis of survival of patients with stage IV colorectal cancer managed with surgical resection versus chemotherapy alone. World J Surg. 2010; 34(4): 797–807.
6. ***Scheer M.G., Sloots C.E., van der Wilt G.J., Ruers T.J.*** Management of patients with asymptomatic colorectal cancer and synchronous irresectable metastases. Ann Oncol. 2008; 19(11): 1829–1835.
7. ***Muratore A., Zorzi D., Bouzari H., Amisano M., Massucco P., Sperti E., Capussotti L.*** Asymptomatic colorectal cancer with unresectable liver metastases: immediate colorectal resection or up-front systemic chemotherapy? Ann Surg Oncol. 2007; 14(2):766–770.
8. ***Eisenberger A., Whelan R.L., Neugut A.*** Survival and symptomatic benefit from palliative primary tumor resection in patients with metastatic colorectal cancer: a review. Int J Colorectal Dis. 2008; (6): 559–568.

Адрес для корреспонденции:
Куликов Е.П.
Областной онкологический диспансер,
кафедра онкологии,
Россия, 390011, Рязань,
ул.Спортивная, д. 13,
Тел/факс: 8 (4912) 283 892
E-mail: ruonco@rambler.ru,
jeka1405@rambler.ru

Correspondence to:
Kulikov E.P.
Regional clinical dispensary,
the department of oncology,
Russia, 390011, Ryazan,
Sportivnaya st., 13,
Tel/fax: 8 (4912) 283 892
E-mail: ruonco@rambler.ru,
jeka1405@rambler.ru

ОЦЕНКА ЭФФЕКТИВНОСТИ ПЕРИОПЕРАЦИОННОГО ПРИМЕНЕНИЯ ЭНТЕРАЛЬНОГО ПИТАНИЯ У ПАЦИЕНТОВ С ОПУХОЛЯМИ ГОЛОВЫ И ШЕИ В КООПЕРИРОВАННОМ ИССЛЕДОВАНИИ

Решетов И.В.[1], Егоров Г.Н.[1], Махсон А.Н.[2], Новожилова Е.Н.[2], Манихас Г.М.[3], Письменный В.И.[4], Кит О.И.[5], Дворниченко В.В.[6], Репета О.Р.[6], Гроздова Т.Ю.[7], Емельяненко О.А.[7]

1 – ФГУ МНИОИ им. П.А. Герцена, г. Москва,
2 – ГОМ больница№62 г. Москва,
3 – Санкт-Петербургский ГОД,
4 – Самарский ООД,
5 – Ростовский НИИ онкологии,
6 – Иркутский ООД,
7 – Саратовский ООД

EVALUATION OF THE EFFICIENCY OF PERIOPERATIVE ENTERAL NUTRITION IN PATIENTS WITH HEAD AND NECK TUMORS IN COOPERATIVE CLINICAL STUDY

Reshetov I.V.[1], Egorov G.N.[1], Makhson A.N.[2], Novogilova E.N.[2], Manikhas G.M.[3], Pismennyi V.I.[4], Kit O.I.[5], Dvornichenko V.V.[6], Repeta O.R.[6], Grozdova T.Ju.[7], Emelyanova O.A.[7]

1 – P.A. Herzen Moscow Cancer Research Institute,
2 – Moscow city oncological hospital #62,
3 – The Saint-Petersburg city oncological dispensary,
4 – Samara regional oncological dispensary,
5 – Rostov Cancer Research Institute,
6 – Irkutsk regional oncological dispensary,
7 – Samara regional oncological dispensary

В статье представлены данные мультицентрового проспективно-ретроспективного нерандомизированного контролируемого исследования по изучению влияния продукта ФОРТИКЕР® на течение периоперационного периода у пациентов с опухолями головы и шеи..

Материалы и методы: *В исследуемую группу было включено 108 больных, контрольную группу составили 46 пациентов. Пациенты в исследуемой группе получали между приёмами пищи ФОРТИКЕР® по 125 мл 3 раза в день методом сипинга, пациенты контрольной группы дополнительного питания не получали.*

Результаты: *При оценке уровня гемоглобина, белка, альбумина, лимфоцитов в периоперационном периоде отмечено менее выраженное падение показателей после операции в исследуемой группе и более быстрое их восстановление.*

Количество осложнений в исследуемой группе оказалось почти в 2 раза ниже (9,2% в сравнении с 16,8%), из них наиболее часто отмечались: некролиз 5,2%, пневмония 2,6%, свищ 1,4%.

При анализе образа жизни пациентов отмечена заметная активизация больных в конечной точке.

Анализ динамики показателей по самостоятельно заполненным пациентами 10-балльным шкалам показал значительное уменьшение слабости, улучшение общего состояния, аппетита, снижение интенсивности тошноты, вздутия живота. Отмечена хорошая переносимость препарата, предпочитаемый вкус: апельсин-лимон 46,7%, капучино 33,4%, персик-имбирь 19,9%.

Выводы: *Применение продукта ФОРТИКЕР® компании «Нутриция» способствует:*
1. Увеличению физической активности.
2. Снижению выраженности анорексии.
3. Улучшению общего самочувствия пациентов.
4. Уменьшению количества осложнений с 16,8% до 9,2%.
5. Сокращению парентерального питания.
6. Сокращению сроков пребывания в стационаре:

The data from multicenter retrospective and prospective nonrandomized controlled trial of the influence of FORTICARE® on course of perioperative period in patients with head and neck tumors.

Materials and methods: *The study group included 108 patients, the control group – 46 patients. The patients in study group received FORTICARE® between meals in dose 125 ml 3 times per day via sip feeds, the patients in control group had no additional nutrition.*

Results: *There were less excessive decrease and faster restoration of blood levels of hemoglobin, protein, albumin, lymphocytes in perioperative period in the study group.*

The rate of complications in the study group was approximately 2 times lover (9,2% versus 16,8%), the most common were: necrolysis 5,2%, pneumonia 2,6%, fistula 1,4%.

For analysis of patient's lifestyle there was prominent marked activization of patients in the end-point.

The analysis of parameters' change via 10-score scales showed decrease of fatigue, improvement of general status, appetite, reduction of nausea, abdominal distension.

There was good tolerability of the product, preferred tastes were as follows: orange-lemon 46,7%, cappuccino 33,4%, peach-ginger 19,9%.

Conclusion: *The use of FORTICARE® by «Nutricia» company contributes to:*
1.Enhancing of physical activity;
2. Reduction of anorexia;
3. Improvement of general status;
4. Decrease of complication rate from 16,8% to 9,2%;
5. Reduction of parenteral nutrition;
6. Reduction of the length of hospital stay;

There was good tolerability of the product. To speedy restoration of parameters and rehabilitation continuation of product intake at home after discharge is necessary

Key words: ***enteral nutrition, FORTICARE®, head and neck tumors.***

Отмечена хорошая переносимость препарата. С целью быстрейшего восстановления показателей и реабилитации необходимо продолжение приёма препарата на дому после выписки из стационара.

Ключевые слова: ***энтеральное питание, ФОРТИКЕР®, опухоли головы и шеи.***

ВВЕДЕНИЕ

Нутритивная недостаточность (НН) является частым осложнением онкологического процесса, а также причиной других осложнений, возникающих на этапах развития и лечения болезни. В онкологии НН встречается значительно чаще, чем в других областях медицины, что видно из таблицы 1.

Таблица 1

Распространение недостаточности питания (данные Европейской ассоциации парентерального и энтерального питания, ESPEN, 2002)

Хирургия	27 – 48%
Терапия	46 – 59%
Гериатрия	26 – 57%
Ортопедия	39 – 45%
Онкология	46 – 88%
Пульмонология	33 – 63%
Гастроэнтерология	46 – 60%
ХПН – диализ	31 – 59%

По данным разных исследований, НН наблюдается у 45-86% онкологических больных, степень ее выраженности зависит от локализации, стадии течения основного процесса, проводимого противоопухолевого лечения, а также индивидуальной реакции организма в ответ на рост опухоли [1, 2].

Общие для всех онкологических больных причины развития НН на фоне роста опухоли и противоопухолевого лечения – интоксикация, нарушение аппетита и вкусовых ощущений, психологический стресс, депрессия, нередко – тошнота, рвота, болевой синдром. Всё это приводит к ограничению приёма пищи и нарастающей нутритивной недостаточности с нарушениями в различных видах обмена веществ – энергетическом, белковом, липидном, углеводном, витаминном, обмене микро- и макроэлементов [9]. Некорригированная НН у онкологического больного на этапах диагностики и лечения опасна серьёзными последствиями, среди которых:

- падение энергетического субстрата и иммунитета;
- обострение хронических заболеваний;
- развитие гнойно-септических и других осложнений;
- ухудшение репаративных процессов;
- ухудшение анатомо-физиологического результата хирургического лечения;
- увеличение сроков госпитализации;
- увеличение летальности.

Темпы и степень НН резко возрастают в тех случаях, когда к рассмотренным общим причинам присоединяются факторы, препятствующие питанию больных естественным путём. С этой точки зрения особого внимания заслуживают больные опухолями головы и шеи (рис. 1), у значительной части которых нормальный приём пищи ограничен или совсем невозможен, учитывая локализацию опухоли, осложнения опухолевого процесса и противоопухолевого лечения.

Энтеральное питание (ЭП) является одним из важнейших компонентов периоперационного ведения пациентов с опухолями головы и шеи.

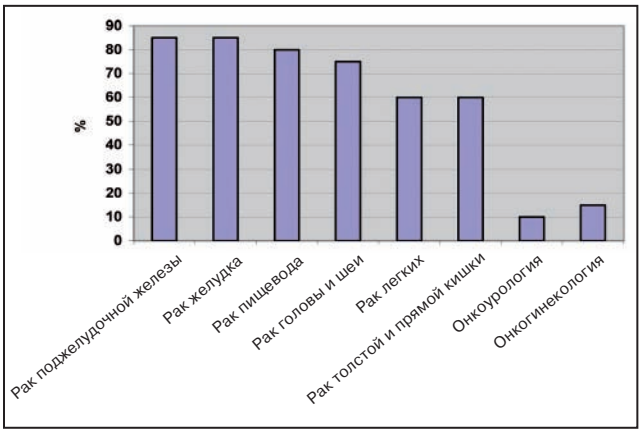

Рис. 1. Частота нарушений питания в зависимости от локализации опухоли (Stratton et. al., 2003).

В последние годы активно обсуждается вопрос о целесообразности использования специализированных форм энтерального питания, включающих повышенное содержание белка и энергии, пищевые волокна, а также ω-3 жирные кислоты [4, 7].

Современные взгляды на стратегию, тактику и технику нутритивной поддержки в онкохирургии подробно изложены в ряде крупных зарубежных руководств и монографиях, а также в материалах конгрессов ESPEN, ASPEN.

Суммируя работы ведущих специалистов, занимающихся нутритивной поддержкой онкологических больных, можно представить основные положения и рекомендации по ведению таких пациентов.

- Истощенным онкологическим пациентам (потеря массы >10% обычной массы тела) полезна 7-10-дневная предоперационная нутритивная поддержка, которая должна продолжаться в послеоперационном периоде до того, пока пациент не начнет есть сам обычную пищу в соответствующем его потребностям объеме.
- Рекомендованная энергетическая ценность в 1,5 раза превышает расчетную относительную калорийность (Harris – Benedict) с соотношением калорий к азоту 150:1.
- Крупное рандомизированное контролируемое исследование [6] показало, что в этой группе пациентов раннее послеоперационное ЭП около 22 ккал/кг в сутки в течение 7 дней с соотношением калорий к азоту 125:1 предотвращает осложнения лучше, чем эквивалентное ППП – в калориях и азотистом содержании.

ЭП онкологических пациентов с использованием диет, обогащенных такими иммунонутриентами, как ω-3 полиненасыщенные жирные кислоты, по данным зарубежных исследований [8], снижает количество осложнений, продолжительность послеоперационного пребывания в стационаре, а также затраты по сравнению со стандартной диетой или парентеральным питанием.

В отделении микрохирургии ФГБУ МНИОИ им. П.А. Герцена также имеется положительный опыт применения ЭП со снижением числа осложнений в 2,5-3 раза в сравнении с контрольной группой (рис. 2). В качестве нутритивной поддержки использовалось разнообразное питание: НУТРИЗОН, НУТРИДРИНК, ФОРТИКЕР®.

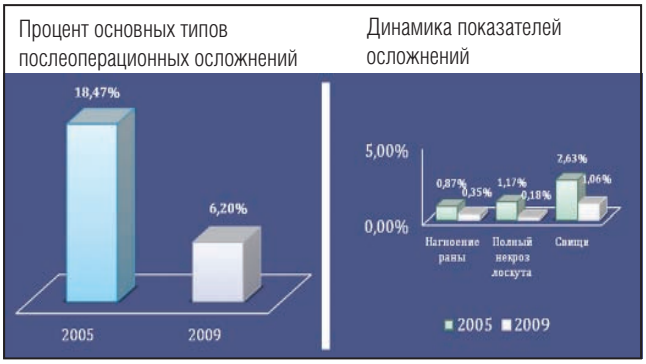

Рис. 2. Сравнительная оценка количества осложнений (предшествующий собственный опыт).
«Энтеральная нутритивная поддержка в хирургии опухолей головы и шеи». Решетов И.В., Осипова Н.А. и др. Онкохирургия, 2010.

Между тем, несмотря на наличие экспериментальных и определённых клинических исследований, посвящённых применению специализированного ЭП у онкологических больных, остаётся открытым вопрос об алгоритме ЭП в периоперационном периоде у пациентов с локализацией опухоли в области головы и шеи. Учитывая разнообразие энтеральных питательных смесей, необходимо сделать выбор в пользу оптимального варианта нутритивной поддержки.

В связи с этим было запланировано многоцентровое исследование, целью которого стало изучение влияния перорального применения ЭП на частоту и значимость осложнений, связанных с недостаточностью питания пациентов, оперированных по поводу опухолей головы и шеи.

Продуктом для ЭП был выбран ФОРТИКЕР® (Нутриция), потому что, во-первых, он уже зарекомендовал себя в нашей клинике в качестве наиболее востребованного пациентами препарата, во-вторых, обоснованно представлен как продукт первого выбора для нутритивной поддержки онкологических больных, получающих лучевую и химиотерапию. Результаты Российского многоцентрового исследования представлены в работе А.И. Салтанова, А.В. Снегового [3], где показаны достоверное снижение частоты осложнений и отличная переносимость ФОРТИКЕРА®.

Несомненно, главным аргументом явилось то, что состав ФОРТИКЕРА® специально разработан в соответствии с потребностями онкологического пациента: высокое содержание легко усваиваемого белка (2,9 г/100 мл – сывороточный и 6,1 г/100 мл – казеинат) и энергии в малом объеме (125 мл) обеспечивает возможность адекватного питания пациентов с пониженным аппетитом, затруднением приема нормального объема пищи. ФОРТИКЕР® имеет оптимальное соотношение ПНЖК (n6:n3 = 2:1), что обеспечивает наибольший противовоспалительный и иммуномодулирующий эффект. Высокое содержание каротиноидов, витаминов группы В, С, Е и микроэлементов (селен, хром, медь) обеспечивает антиоксидантную защиту. ФОРТИКЕР® содержит комплекс пищевых волокон, которые обеспечивают минимальное газообразование, оптимальное нормализующее действие на перистальтику, максимальный пребиотический эффект, а также способствуют поддержанию неспецифического иммунитета, что особенно важно для пациентов, получающих массивную антибактериальную, а также лучевую и химиотерапию. Три варианта вкусов ФОРТИКЕРА® специально разработаны для онкологических больных с вкусовой инверсией.

МАТЕРИАЛЫ И МЕТОДЫ

Мультицентровое проспективное-ретроспективное нерандомизированное контролируемое исследование проводилось в 7 онкологических центрах 6 городов Российской Федерации.

1. Москва: ФГБУ МНИОИ им. П.А. Герцена (Решетов И.В., Егоров Г.Н.).
2. Москва: ГОБ №62 больница (Махсон А.Н., Новожилова Е.Н.).
3. СПб: ГОД (Манихас Г.М., Павлова Е.Н.).
4. Ростов-на-Дону: НИИ онкологии (Кит О.И., Енгибарян М.А.).
5. Самара: ООД (Письменный В.И.).
6. Иркутск: ООД (Дворниченко В.В., Репета О.Р.).
7. Саратов: ОД (Гроздова Т.Ю., Емельяненко О.А.).

Методика рандомизации

Основная группа – пациенты, получающие ФОРТИКЕР®. Контрольная группа (оценивается ретроспективно) – пациенты, которые в качестве нутритивной поддержки получали парентеральное питание и находились на обычной диете, которая исключает любые энтеральные смеси.

Критерии включения

Пациенты с опухолями головы и шеи, которым планировались оперативные вмешательства и которые имели питательную недостаточность или риск ее возникновения; возраст 18-75 лет; прогнозируемая длительность жизни не менее 3 мес.; общее состояние участника исследования по шкале Карновского ≥50 баллов; наличие добровольно подписанной участником исследования формы информированного согласия, одобренной Независимым комитетом по этике, и предоставление

участником исследования разрешения на использование обезличенной медицинской информации перед началом участия в исследовании.

Критерии исключения

Одновременное участие в другом клиническом исследовании; несоответствие критериям включения; кишечная непроходимость; пациенты, получавшие лучевую или химиотерапию менее чем за 3 недели до начала исследования; аллергия к любому из компонентов ФОРТИКЕРА® или его непереносимость; наличие гнойных процессов.

Рекомендации по проведению энтерального питания

3 пакетика ФОРТИКЕРА® по 125 мл пациент выпивает медленно через трубочку в течение дня в промежутках между приемами пищи, во время, до или после приема пищи. При невозможности приема пищи и ФОРТИКЕРА® через рот введение смеси в желудок через установленный зонд болюсно помощью шприца. 125 мл смеси вводят медленно в течение 20-25 мин.

ФОРТИКЕР® назначается минимум за 7 дней до операции, приём его продолжается до 21-25 дня после операции с перерывом на день операции и день нахождения в отделении реанимации.

Частота обследования

Пациенты заполняют анкету по качеству жизни и питания, а также фиксируются их лабораторные показатели, измеряется масса тела и индекс Карновского:
1) в день начала наблюдения,
2) за день до операции,
3) через 2-3 дня после операции,
4) 7-10 дней после операции,
5) 21-25 дней после операции.

Цель исследования

1. Оценить влияние специализированного энтерального питания ФОРТИКЕР® в периоперационном периоде на динамику показателей:
а) трофологического статуса (масса тела, ИМТ);
б) лабораторных показателей (общий белок, альбумин, гемоглобин, лейкоциты, лимфоциты).

2. Оценить влияние специализированного энтерального питания ФОРТИКЕР® на частоту послеоперационных осложнений:
а) общих (пневмонии, синуситы, ларингиты, стоматиты);
б) локальных (нагноение раны, свищи, некролиз тканей).

3. Оценить влияние специализированного энтерального питания ФОРТИКЕР® на качество жизни пациентов:
а) общее самочувствие;
б) физическая активность;
в) аппетит.

В исследуемую группу было включено 108 больных, контрольную группу составили 46 пациентов.

Полученные результаты

До начала приёма ФОРТИКЕРА® были проанализированы основные жалобы пациентов (табл. 2).

Таблица 2

Жалобы, препятствующие приему достаточного количества питательных веществ

Отсутствие аппетита	61,7%
Тошнота	22,4%
Сухость во рту	17,8%
Боль	16,4%
Еда кажется невкусной	15,2%
Вкус неприятный	12,6%
Запах пищи неприятен	11,8%
Ничто не мешает	30,4%

Оценивая динамику лабораторных показателей, в первую очередь необходимо отметить, что кривая содержания белка и альбумина в плазме крови более сглажена в исследуемой группе, минимальные значения в среднем выше, чем в контрольной, отмечается более быстрое восстановление показателей после операции, что видно на рисунках 3 и 4.

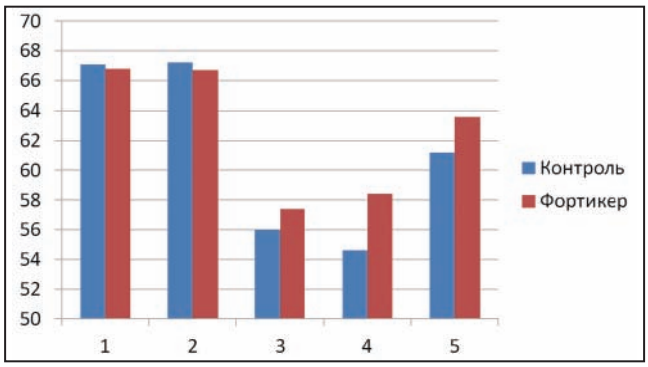

Рис. 3. Динамика концентрации белка в плазме крови.

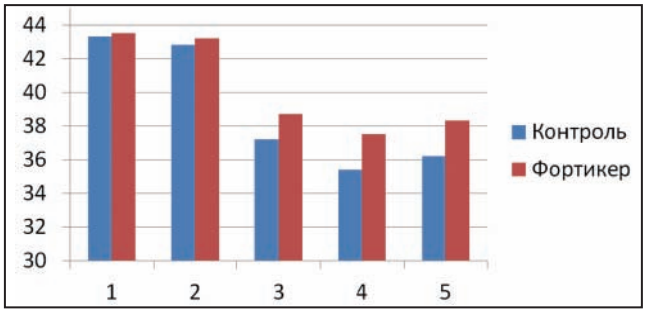

Рис. 4. Динамика концентрации альбумина в плазме крови.

Анализ уровня лейкоцитов не привёл к выявлению каких-либо закономерностей и разницы в исследуемой и контрольной группах, однако по содержанию лимфоцитов (рис. 5) можно косвенно сделать вывод о меньшем угнетении иммунитета в группе с ФОРТИКЕРОМ® (согласно [5]).

При оценке уровня гемоглобина в периоперационном периоде также обращает на себя внимание менее выраженное падение показателей после операции в исследуемой группе и более быстрое их восстановление (рис. 6).

Профиль динамики массы тела оказался явно предпочтительнее в исследуемой группе, хотя в целом средний вес приблизительно на 5 кг выше в группе контроля, что закономерно в связи с критериями отбора в группу с ФОРТИКЕРОМ® (рис. 7).

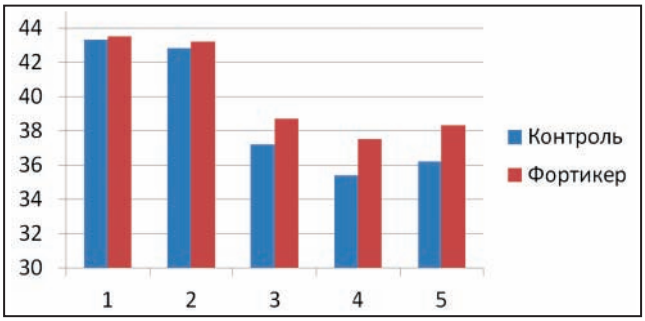

Рис. 5. Динамика содержания лимфоцитов в плазме крови.

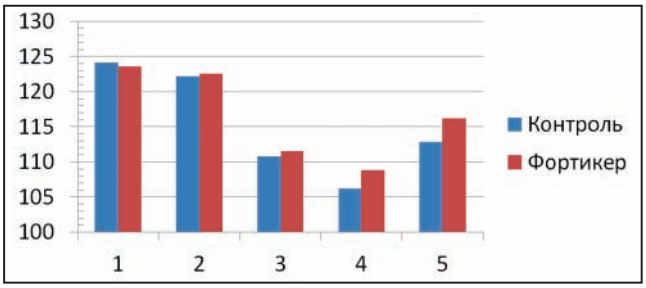

Рис. 6. Динамика концентрации гемоглобина в плазме крови.

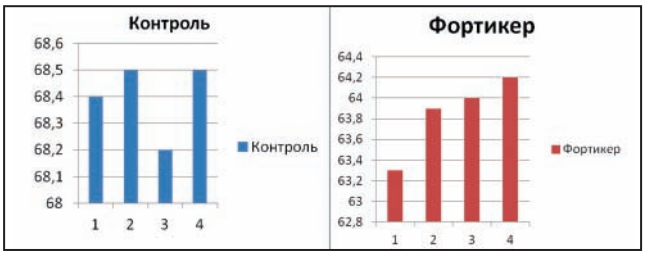

Рис. 7. Динамика массы тела пациентов.

Индекс Карновского существенно не менялся, что, очевидно, связано с нередко калечащим характером обширных оперативных вмешательств. Он составлял в среднем около 70% в обеих группах, однако динамика была предпочтительней в исследуемой группе (рис. 8).

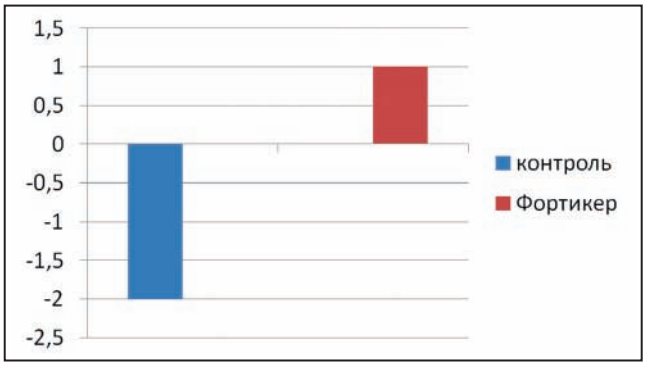

Рис. 8. Средние значения индекса Карновского.

Число осложнений в исследуемой группе оказалось почти в 2 раза ниже (9,2% в сравнении с 16,8%), из них наиболее часто отмечались: некролиз (5,2%), пневмония (2,6%), свищ (1,4%) (рис. 9).

Изменение характера принимаемой пищи изучалось на основании анкет пациентов до начала приёма и на 21-25-й день после операции, поэтому здесь и далее данные представлены только

Рис. 9. Сравнительная частота осложнений.

по исследуемой группе. Отмечается заметное уменьшение процента больных, питающихся только жидкой пищей и соответственно увеличение способных питаться твёрдой пищей свободно или с некоторыми ограничениями (рис. 10).

При анализе образа жизни пациентов (рис. 11) отмечена заметная активизация больных в конечной точке: 2-я группа значительно выросла за счёт исчезновения 5-й и заметного уменьшения 4-й группы.

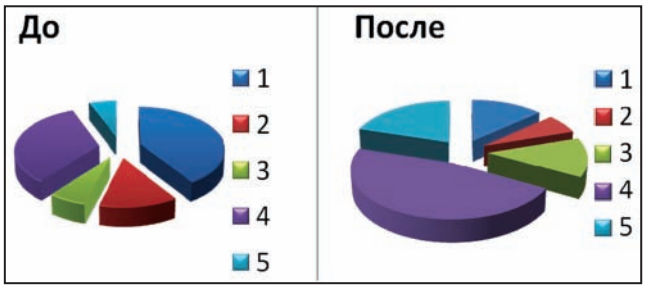

Рис. 10. Характер пищи: 1 – жидкая, 2 – твёрдая в небольшом количестве, 3 – только пищевые добавки, 4 – любая в небольшом количестве, 5 – любая.

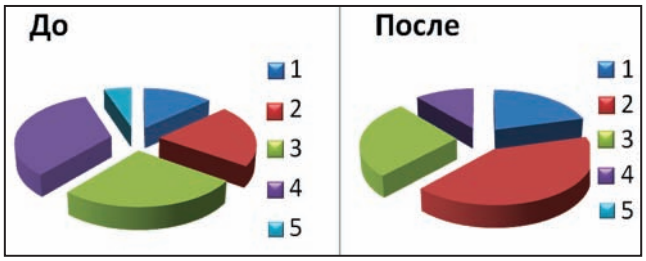

Рис. 11. Образ жизни: 1 – обычный, 2 – несколько менее активен, 3 – гораздо менее активен, 4 – большая часть дня в постели, 5 – практически не встаёт.

Для полноты оценки качества жизни больные отмечали по 10-балльной шкале интенсивность тошноты, общее самочувствие, аппетит и слабость. Как видно из приведенных ниже данных, в конце исследования состояние пациентов значительно улучшилось.

Самочувствие	до 4,7	после 6,6
Тошнота	до 3,9	после 2,6
Аппетит	до 5,4	после 7,5
Слабость	до 6,7	после 3,1
Вздутие живота	33,4%	26,7%

Что касается оценки пациентами вкусовых качеств ФОРТИКЕРА®, то 73,4% отметили их как хорошие и 26,6% – как приемлемые, ни один боль-

ной от приёма не отказался. Вкусовые предпочтения: апельсин-лимон – 46,7%, капучино – 33,4%, персик-имбирь – 19,9%.

ОБСУЖДЕНИЕ РЕЗУЛЬТАТОВ

Оценивая возможности применения ФОРТИКЕРА® в периоперационном периоде у пациентов с опухолями головы и шеи, необходимо обратить особое внимание на удобство использования готовой формы в сравнении с сухими смесями, для применения которых требуется дополнительное обучение персонала и родственников правильному разведению продукта, а, следовательно, дополнительное время. При этом не исключаются ошибки в дозировании, приводящие к гиперстимуляции кишечника и диарее.

В отличие от других готовых пероральных форм лечебного питания, имеющихся на рынке, ФОРТИКЕР® имеет огромное преимущество: малый объем (125 мл) разовой порции, что особенно важно для онкологических пациентов, которые с трудом переносят даже кажущиеся на первый взгляд небольшими (200–250 мл) порции.

Оценивая динамику лабораторных показателей, в первую очередь необходимо отметить, что кривая содержания белка и альбумина в плазме крови, а также уровня гемоглобина более сглажена в исследуемой группе, минимальные значения в среднем выше, чем в контрольной, отмечается более быстрое восстановление показателей после операции. Предпочтительней также является профиль кривой уровня лимфоцитов, что косвенно свидетельствует о меньшем угнетении иммунитета.

В подавляющем большинстве случаев удалось прервать связанную с катаболизмом неуклонную потерю массы тела, имевшуюся до включения в исследование, и даже стимулировать набор массы тела, составившему в наибольшем выражении 4,5 кг (наихудший результат – 0,3 кг).

Количество осложнений в исследуемой группе оказалось почти в 2 раза ниже (9,2% в сравнении с 16,8%), что, несомненно, указывает на важность ЭП в группе больных с имеющейся или ожидаемой нутритивной недостаточностью.

Отмечается заметное уменьшение процента больных, питающихся только жидкой пищей, и увеличение способных питаться твёрдой пищей свободно или с некоторыми ограничениями. Однако в исследуемой группе пациенты быстрее и легче переходили к обычной диете, у них быстрее восстанавливался аппетит.

При анализе образа жизни пациентов отмечена заметная активизация больных в конечной точке.

Анализ динамики показателей по самостоятельно заполненным пациентами 10-балльным шкалам показал значительное уменьшение слабости, улучшение общего состояния, аппетита, снижение интенсивности тошноты, вздутия живота.

Отмечена хорошая переносимость препарата.

ВЫВОДЫ

Применение продукта ФОРТИКЕР® компании «Нутриция» способствует:

- увеличению физической активности;
- снижению выраженности анорексии;
- улучшению общего самочувствия пациентов;
- уменьшению количества осложнений с 16,8 до 9,2%;
- сокращению парентерального питания;
- сокращению сроков пребывания в стационаре.

С целью быстрейшего восстановления показателей и реабилитации необходимо продолжение приёма препарата на дому после выписки из стационара.

ЛИТЕРАТУРА

1. *Луфт В.М.* Нутриционная поддержка онкологических больных: возможности и противоречия. Практическая медицина. 2008; 3(17): 38–41.
2. *Луфт В.М.* Энтеральное клиническое питание в интенсивной медицине: фармаконутриентная характеристика и возможности дифференцированного выбора. Клиническая анестезиология и реаниматология. 2007; 4(5): 1–15.
3. *Снеговой А.В., Салтанов А.И.* Оценка эффективности нутритивной поддержки препаратом «ФОРТИКЕР®» у пациентов с онкологическими заболеваниями в период лучевой и химиотерапии. Вестник ИТ. 2009; 4.
4. *Atkinson S., Sieffert E., Bihari D.* A prospective, randomized double-blind controlled clinical trial of enteral immunonutrion in critically ill: Guy's Hospital intensive care group. Crit Care Med. 1998; 26: 1164–1172.
5. *Braga M., Gianotti L., Radaelli G.* et al. Perioperative immunonutrition in patients undergoing cancer surgery: results of a randomized double-blind phase 3 trial. Arch Surg. 1999; 134: 428–433.
6. *Bozzetti F.* (and the ISHEN). Consensus statement. Perioperative nutrition: rationale for nutritional support. Clinical Nutrinion. 1996; 15: 155.
7. *Brown R., Hunt H., Mowatt-Larssen C.* et al. Comparison of specialized and standard enteral formulas in trauma patients. Pharmacotherapy. 1994; 14: 314–320.
8. *Elia M.* et al. Enteral (oral or tube administration) nutritional support and eicosapentaenoic acid in patients with cancer: a systematic review. Internat J Oncology. 2006; 28: 5–23.
9. *Heyland D., Dhaliwal R., Drover J.* et al. Canadian clinical practice guidelines for nutrition support in mechanically ventilated critically ill adult patients. JPEN. 2003; 27(5): 355–373.

Адрес для корреспонденции:
Егоров Г.Н.
125284 Москва, 2-й Боткинский проезд, д.3
E-mail: geoegorov@mail.ru

Correspondence to:
Egorov G.N.
125284 Moscow 2nd Botkinsky Proezd, 3,
E-mail: geoegorov@mail.ru

ПРИМЕНЕНИЕ АТОМНО-СИЛОВОЙ МИКРОСКОПИИ В ОНКОЦИТОЛОГИИ ДЛЯ ОПРЕДЕЛЕНИЯ ТАКТИКИ ХИРУРГИЧЕСКОГО ЛЕЧЕНИЯ

Чиссов В.И.[1], Решетов И.В.[1], Славнова Е.Н.[1], Сухарев С.С.[2], Быков В.А.[3], Волченко Н.Н.[1], Аванесов В.М.[1], Голубцов А.К.[1], Крехно О.П.[1]

1 – МНИОИ им. П.А. Герцена,
2 – ФГОУ ИПК ФМБА России,
3 – ЗАО «НТ-МДТ». Москва, Россия

THE USE OF ATOMIC FORCE MICROSCOPY IN ONCOCYTOLOGY FOR DETERMINATION OF TREATMENT TACTICS

Chissov V.I.[1], Reshetov I.V.[1], Slavnova E.N.[1], Sukharev S.S.[2], Bykov V.A.[3], Volchenko N.N.[1], Avanesov V.M.[1], Golubtsov A.K.[1], Krekhno O.P.[1]

1 – P.A. Herzen Moscow Cancer Research Institute,
2 – FSI Institute of advanced training of FMBA of Russia,
3 – JSC «NT-MDT», Moscow, Russia

Использование атомно-силовой микроскопии (АСМ) открывает новые возможности в цитологической диагностике, поскольку метод за небольшое время (минуты) позволяет получить изображение поверхности клеток с разрешением порядка нескольких нанометров.

***Цель нашего исследования** – определить роль АСМ в цитологической диагностике опухолей и опухолеподобных процессов.*

***Материалы и методы.** В работе использовался исследовательский комплекс «Интегра» производства «ЗАО НТ НДТ» г. Зеленоград, Россия. Зондовая Нано Лаборатория «Интегра» представлена комплексом высокотехнологичных приборов на базе АСМ.*

Исследовали 51 цитологический препарат опухолей молочной и щитовидной желез, полученных методом тонкоигольной аспирационной биопсии под контролем ультразвукового исследования и соскобы с операционного материала. Исследовали 17 соскобов с поверхности шейки матки. Все препараты исследовались с помощью обычной световой микроскопии, а затем с помощью АСМ.

Сканирование осуществляли в полуконтактном режиме. Полученные данные микрорельефа поверхностей клеток и его локальных свойств обрабатывали штатными программными средствами, входящими в состав программного обеспечения исследовательского комплекса «Интегра».

***Заключение.** Новый метод АСМ позволяет определить объективные дифференциально-диагностические критерии клеток железистого и плоскоклеточного рака. На моделях рака молочной железы и рака шейки матки обнаружена разница в соотношениях высоты ядра и цитоплазмы. Объективным критерием дифференциальной диагностики между папиллярным раком щитовидной железы и фолликулярной аденомой может служить отношения высоты ядрышка к высоте ядра.*

Метод АСМ выявляет вирусные изменения в клетках, одним из проявлений которых является околоядерное просвлетление цитоплазмы.

The use of atomic force microscopy (AFM) affords new opportunities in cytological diagnostics, because this method allows to get image of cell surface with resolution of several nanometers during short period of time (minutes).

***The objective** – to evaluate the role of AFM in cytological diagnosis of tumors and tumor-like processes.*

***Materials and methods.** We use study complex «Integra» by NT-MDT, Zelenograd, Russia. The probe nanoscale laboratory «Integra» includes a complex of high-technology device based on AFM.*

51 cytological specimen of breast and thyroid tumor, obtained by ultrasound-guided fine needle aspiration and scrapes of operative material were studied. There were 17 scrapes from surface of cervix. All specimens were studied with conventional light microscopy and then with AFM.

Scanning was performed in tapping mode. Obtained data on microrelief of cells and on its local properties were processed by optional software included in Integra software.

***Conclusion.** New method of AFM allows to determine objective differential and diagnostic criteria for adenogenic and squamous cell cancer. For breast and cervical cancer the difference between height of nucleus and cytoplasm was detected. The objective criteria for differential diagnosis of papillary thyroid cancer and follicular adenoma may be the ratio between height of nucleolus and nucleus.*

AFM method detects viral changes in cells, one aspect of which is perinuclear cytoplasmic clearing.

AFM allows to evaluate the results of immunocytochemical reactions. In our study for AFM Her2/neu hyperexpression was represented as well-defined closed prominence of cytoplasm.

***Key words**: atomic force microscopy, oncocytology, thyroid cancer.*

Статья написана в рамках Госконтракта №16.513.11.3069 «Разработка научных основ исследования объемной ультраструктуры клеток средствами атомно-силовой микроскопии для уточнения диагноза и выработки плана лечения на различных этапах развития рака и других патологических состояний».

АСМ позволяет дополнительно оценивать результаты иммуноцитохимической реакции. В нашем исследовании гиперэкспрессия Her2/neu при АСМ проявлялась в виде четкого замкнутого возвышения цитоплазмы.

Ключевые слова: *атомно-силовая микроскопия, онкоцитология, рак щитовидной железы.*

Использование атомно-силовой микроскопии (АСМ) открывает новые возможности в цитологической диагностике, поскольку метод за небольшое время (минуты) позволяет получить изображение поверхности клеток с разрешением порядка нескольких нанометров [3, 8, 9]. Физической основой работы АСМ служит взаимодействие между острием зонда, сканирующего исследуемый образец, и поверхностью [4]. В процессе сканирования зонд движется строка за строкой по изучаемому образцу. При этом острие зонда приподнимается и опускается, очерчивая микрорельеф поверхности образца. АСМ обладает рядом преимуществ, что дает возможность применять этот метод в цитологии [1, 2, 5, 6, 7, 10, 11, 12]. Во-первых, АСМ позволяет изучать структуру и разнообразные свойства поверхностей в различных средах с высоким пространственным разрешением, порядка нескольких нанометров (7-8 нм), за небольшое время (минуты). Во-вторых, при АСМ получают трехмерное изображение клеток и макромолекул на их поверхности. В-третьих, с помощью АСМ исследуют поведение макромолекул и живых клеточных систем в условиях, приближенных к физиологическим. Спектральные исследования, проводимые с помощью АСМ, дают информацию о химическом составе исследуемого объекта. Кроме того, возможно детектирование физических свойств исследуемых поверхностей.

Цель нашего исследования – определить роль АСМ в цитологической диагностике опухолей и опухолеподобных процессов.

МАТЕРИАЛЫ И МЕТОДЫ

В работе использовался исследовательский комплекс «Интегра» производства «ЗАО НТ НДТ» г. Зеленоград, Россия. Зондовая Нано Лаборатория «Интегра» представлена комплексом высокотехнологичных приборов на базе АСМ.

Исследовали 51 цитологический препарат опухолей молочной и щитовидной желез, полученный методом тонкоигольной аспирационной биопсии под контролем ультразвукового исследования и соскобы с операционного материала. Исследовали 17 соскобов с поверхности шейки матки. Полученный таким образом клеточный материал после пункции или соскоба помещали на предметные стекла, либо в специальную питательную среду накопления, находящуюся в микропробирке (800 мкл). Взвесь клеток распределяли по 50-100 мкл в контейнеры центрифуги системы Cytospin-3 (Shandon, UK) и центрифугировали в режиме 1000 об./мин в течение 5 мин. Таким образом получали жидкостные монослойные препараты. Затем часть рутинных цитологических мазков и часть монослойных мазков окрашивали методом Лейшмана азур эозиновыми смесями, а часть оставляли не окрашенными. Исследовали 10 иммунноцитохимических препаратов рака молочной железы. Иммуноцитохимию проводили методом UltraVision для определения экспрессии онкобелка Her2/neu (CerbB-2) при раке молочной железы. Все препараты исследовались с помощью обычной световой микроскопии, а затем с помощью АСМ.

Сканирование осуществляли в полуконтактном режиме. Полученные данные микрорельефа поверхностей клеток и его локальных свойств обрабатывали штатными программными средствами, входящими в состав программного обеспечения исследовательского комплекса «Интегра».

РЕЗУЛЬТАТЫ ИССЛЕДОВАНИЯ

В результате нашего исследования были выделены три задачи цитологической диагностики, в решении которых АСМ может оказать цитологу дополнительную помощь.

Первая задача – поиск объективных критериев дифференциальной диагностики между нормальными клетками и клетками рака молочной железы, папиллярного рака щитовидной железы и плоскоклеточного рака шейки матки.

Рутинная цитограмма наиболее распространенного (80%) инвазивного протокового рака молочной железы представлена полиморфными клетками с гиперхромными ядрами, с увеличенными полиморфными ядрышками, грубой неравномерной структурой хроматина. Отмечается тенденция клеток к разрозненному расположению, а также к образованию железистоподобных структур. Наиболее эффективным для исследования методом АСМ являются неокрашенные жидкостные препараты. Они в наибольшей мере отражают реальную форму и поверхностные свойства клеток.

При проведении АСМ в клетках инвазивного протокового рака молочной железы наблюдается грубый микрорельеф поверхности ядер, ядрышки хорошо просматриваются в виде локальных возвышений, ядерно-цитоплазменное соотношение сдвинуто в сторону ядра (рис.1). Контуры ядра и цитоплазмы неровные. Высота ядра составляет 574±143 нм. Высота цитоплазмы – 248±94 нм, отношение высоты ядра к высоте цитоплазмы составляет 2,5±1. Высота ядрышек над поверхностью ядра – 156±90 нм.

Фиброаденома (ФА) – одна из наиболее распространенных доброкачественных опухолей молочной железы, при которой иногда трудно провести дифференциальную диагностику, особенно



Рис. 1. АСМ изображение клеток рака молочной железы.

у женщин пременопаузального возраста, с дольковым или высокодифференцированным протоковым раком. Клетки, как правило, расположены в виде комплексов, наблюдается укрупнение размеров клеток, ядерный хроматин грубый, имеются ядрышки. Вместе с тем, клетки располагаются примерно на одинаковом расстоянии и ориентированы в одном направлении, контуры ядер ровные, хроматин распределен равномерно, ядрышки мелкие, одинаковые.

Методом АСМ при фиброаденоме в клетках эпителия хорошо видна сглаженность микрорельефа ядер (рис. 2). Контуры ядра, цитоплазмы ровные. Если провести сечение клеток вдоль оси Z, определяются высота ядра – 417±89 нм и цитоплазмы – 239±57нм. Соотношение высоты ядра и цитоплазмы 1,8±0,4. Этот параметр может служить объективным критерием дифференциальной диагностики ФА и рака молочной железы (при раке – 2,5±1, при ФА – 1,8±1).

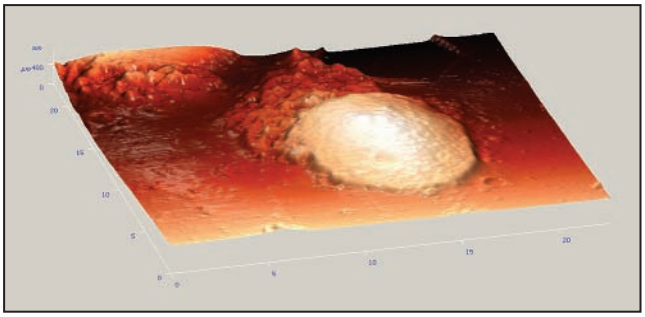

Рис. 2. АСМ изображение клетки фиброаденомы молочной железы.

При папиллярном раке (ПР) щитовидной железы клетки расположены в плотных папиллярных структурах. Обращает на себя внимание измененный грубый микрорельеф поверхности ядер. Обнаруживаются ядрышки в виде локальных возвышений. Одним из важных диагностических признаков является обнаружение внутриядерных включений цитоплазмы (инвагинаций цитоплазмы), глубина которых – 290±82 нм (рис. 3). Следует отметить небольшое увеличение размеров ядер при ПР ЩЖ, высота цитоплазмы – 266±74 нм, высота ядра – 605±103 нм, высота ядрышек (над ядром) – 353±216 нм. Отношение высоты ядра

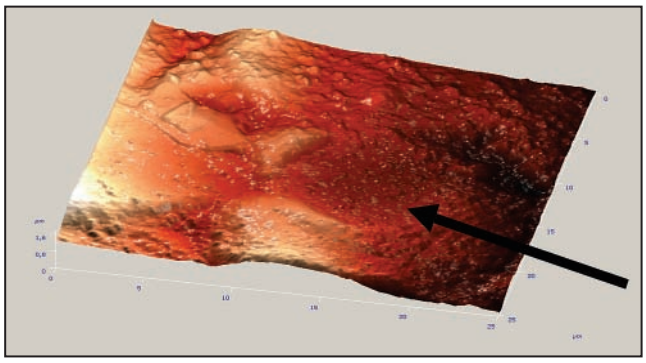

Рис. 3. АСМ изображение внутриядерного включения цитоплазмы (показано стрелкой) при папиллярном раке щитовидной железы.

к высоте цитоплазмы – 2,5±1,2. Отношение высоты ядрышка над ядром к высоте ядра – 0,34±0,21.

Измерения морфометрических параметров с помощью АСМ при фолликулярной аденоме щитовидной железы показали, что высота цитоплазмы – 277±64 нм, высота ядра – 547±151 нм. Отношение высоты ядра к высоте цитоплазмы – 2±0,5. Отношение высоты ядрышка над ядром к высоте ядра – 0,63±0,43. Показатели отношения высоты ядрышка к высоте ядра значительно отличаются при папиллярном раке щитовидной железы и фолликулярной аденоме и могут служить объективными критериями дифференциальной диагностики между этими патологическими процессами.

Нормальные клетки щитовидной железы (коллоидный зоб) правильной округлой формы, со сглаженным микрорельефом ядер, отсутствием ядрышек, небольшой цитоплазмой (рис. 4). Высота ядра – 315±82 нм, высота цитоплазмы – 169±42 нм. Отношение высоты ядра к высоте цитоплазмы – 1,9±0,6. Ядерно-цитоплазменное соотношение высот практически одинаковое для папиллярного рака и нормальных фолликулярных клеток щитовидной железы.



Рис. 4. АСМ изображение клеток фолликулярного эпителия аденомы ЩЖ.

Плоскоклеточный ороговевающий рак (в нашем исследовании шейки матки) характеризуется выраженным клеточным полиморфизмом, наличием клеток вытянутой и причудливой формы с признаками гиперкератоза. Клетки находятся изолированно, ядро укрупнено и расположено эксцентрично. Ядерный хроматин неравномерный, глыбчатый.

При исследовании методом АСМ. Цитоплазма плотная, блестящая. При АСМ плоскоклеточного ороговевающего рака обнаруживаются клетки причудливой формы с отростками цитоплазмы (рис. 5). Размер клеток около 16×25 мкм. Размер ядра 16×20 мкм. При анализе рельефа методом АСМ видно, что высота ядра – 1366±480 нм, высота цитоплазмы в зоне ороговения приближена к высоте ядра и составляет 708±383 нм. Высота цитоплазмы без ороговения – 475±25 нм. Микрорельеф поверхности ядер грубый, что особенно хорошо видно при проведении сечения клеток вдоль оси Z.

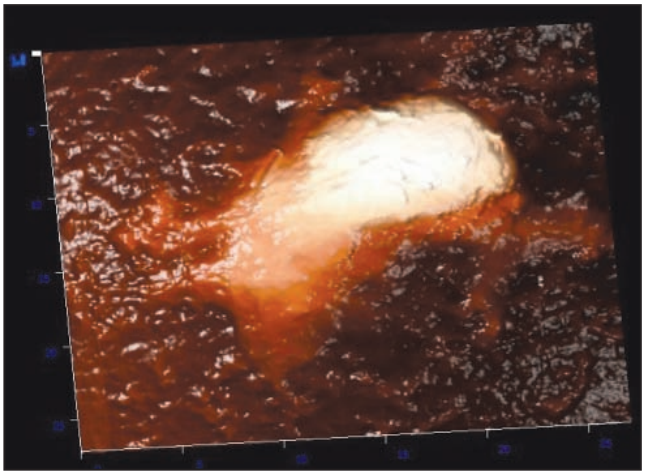

Рис. 5. АСМ изображение клетки плоскоклеточного ороговевающего рака.

Нормальный плоский эпителий представлен довольно крупными плоскими клетками полигональной формы. Ядра овальные или круглые, с бесструктурным хроматином, пикнотичные. Цитоплазма нежная, прозрачная при исследовании методом световой микроскопии. Клетки расположены разрозненно.

АСМ изображение нормальной клетки плоского эпителия: полигональная клетка с четкими контурами ядра, цитоплазмы со слабо выраженным рельефом поверхности ядра и цитоплазмы (рис. 6). Размер клетки – 52×52 мкм. Размер ядра – 10×12 мкм.

На графике рельефа (сечение вдоль оси Z) поверхности клетки микрорельеф сглаженный, что отличает нормальную клетку от раковой клетки.



Рис. 6. АСМ изображение нормальной клетки плоского эпителия.

Ядро расположено в центре клетки. Высота ядра – 1500±537 нм. Высота цитоплазмы – 543±216 нм.

Второй задачей цитологической диагностики, которую можно решать методом АСМ, явилось обнаружение вирусных изменений в клетках плоского эпителия. Одним из характерных цитологических признаков папилломовирусной инфекции является наличие койлоцитов. Койлоциты – клетки плоского эпителия неправильной формы с четкими границами. Размер клеток увеличен. Встречаются двухядерные клетки. Ядра увеличены, хроматин смазанный. Цитоплазма обильная. Один из важных признаков вирусной инфекции – наличие околоядерной зоны просветления, связанной с дегенеративными изменениями цитоплазмы, вызванными вирусной инфекцией (рис. 7, 8). Периферические отделы цитоплазмы уплотнены и окрашиваются более интенсивно и равномерно, что обусловлено конденсацией фибрилл цитоплазмы. При АСМ койлоцитов высота цитоплазмы до 594±168 нм, высота ядра – 1200±200 нм, глубина «канавки» перед ядром, соответствующей зоне околоядерного просветления, – 200 нм.

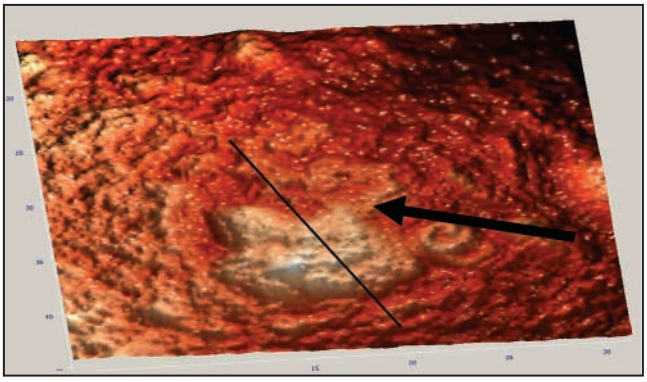

Рис. 7. АСМ изображение койлоцита. Перинуклеарное просветление цитоплазмы отмечено стрелкой.

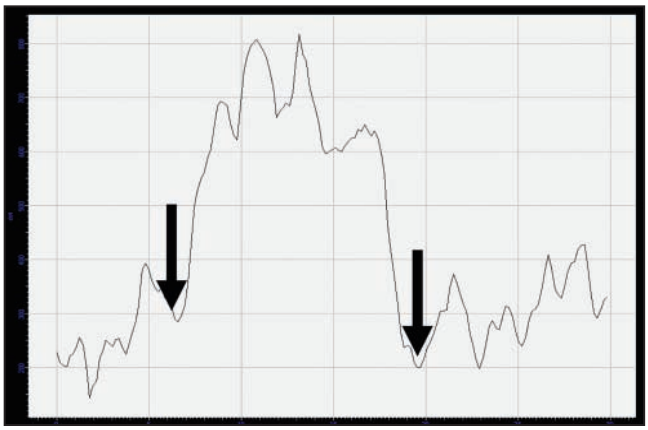

Рис. 8. АСМ изображение койлоцита . Сечение по оси Z. Перинуклеарное просветление цитоплазмы отмечено стрелкой.

Последняя третья задача – объективизация иммуноцитохимической реакции (ИЦХ) гиперэкспрессии онкопротеина Her2/neu, выражающейся в интенсивном окрашивании цитоплазматической мембраны опухолевых клеток, что отражает об-

разование комплекса антиген-антитело. Важность определения при раке молочной железы гиперэкспрессии рецептора эпидермального фактора роста 2-го типа Her2/neu, придающего клеткам свойство неограниченного деления, определяется тем, что эти опухоли с одной стороны имеют плохой прогноз, но в то же время эти опухоли хорошо поддаются таргетной терапии герцептином. АСМ иммуноцитохимических препаратов с гиперэкспрессией Her2/neu демонстрирует четкое увеличение и уплотнение мембраны опухолевых клеток. При этом возможна оценка интенсивности иммуноцитохимической реакции по высоте окрашенной мембраны. Легко оценивать и замкнутость окраски мембраны. При АСМ гиперэкспрессия Her2/neu проявляется возвышением мембраны клеток на 850 нм (рис. 9, 10).



Рис. 9. АСМ изображение выраженной экспрессии Her2/neu. Отмечена стрелкой гиперэкспрессия Her2/neu, характеризующаяся утолщением цитоплазмы.

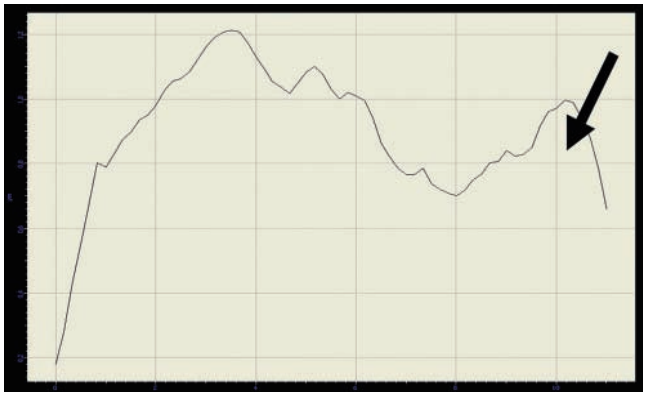

Рис. 10. АСМ изображение выраженной экспрессии Her2/neu. Сечение вдоль оси Z. Отмечена стрелкой гиперэкспрессия Her2/neu, характеризующаяся утолщением цитоплазмы.

ЗАКЛЮЧЕНИЕ

Новый метод АСМ позволяет определить объективные дифференциально-диагностические критерии клеток железистого и плоскоклеточного рака. На моделях рака молочной железы и рака шейки матки обнаружена разница в соотношениях высоты ядра и цитоплазмы. Для клеток рака характерно увеличение соотношения высоты ядра и цитоплазмы; по-видимому, это связано с нарушением структуры мембран при злокачественной трансформации клеток. Тем не менее, при папиллярном раке щитовидной железы соотношение высоты ядра и цитоплазмы в клетках практически такое же, как при фолликулярной аденоме и коллоидном зобе, что, возможно, связано с высокой дифференцировкой клеток папиллярного рака. Объективным критерием дифференциальной диагностики между папиллярным раком щитовидной железы и фолликулярной аденомой может служить отношение высоты ядрышка к высоте ядра.

Таблица 1

Параметры клеток рака и нормальных клеток, полученные методом АСМ

Исследуемые клетки	Высота цитоплазмы над подложкой, нм	Высота ядра над подложкой, нм	Соотношение высоты ядра и цитоплазмы	Высота ядрышка над подложкой, нм	Отношение высоты ядрышка над ядром к высоте ядра над подложкой
Клетки рака молочной железы	248±94	574±143	2,5±1	730±194	0,28±0,14
Клетки фиброаденомы	239±94	417±89	1,8±0,4	–	–
Папиллярный рак щитовидной железы	266±74	605±103	2,5±1,2	943±224	0,63±0,43
Фолликулярная аденома ЩЖ	277±64	547±151	2,0±0,5	653±195	0,34±0,21
Коллоидный зоб ЩЖ	169±42	315±82	1,9±0,6	–	–
Плоскоклеточный ороговевающий рак	708±383 (в зоне ороговения)	1366±480	2,08±1,21	–	–
Нормальный плоский эпителий	543±216	1500±537	2,96±1,01	–	–

Метод АСМ выявляет вирусные изменения в клетках, одним из проявлений которых является околоядерное просветление цитоплазмы.

АСМ позволяет дополнительно оценивать результаты иммуноцитохимической реакции. В нашем исследовании гиперэкспрессия Her2/neu при АСМ проявлялась в виде четкого замкнутого возвышения цитоплазмы.

ЛИТЕРАТУРА

1. ***Гущина Ю.Ю., Олюнина Л.Н., Гончарова А.П., Веселов А.П., Мацкова Ю.А., Ежевская М.А.*** Исследование поверхности клеток Azotobacter Chroococcum в условиях гипертермии методом Атомно-Силовой Микроскопии. Рентгеновские, синхротронные и нейтронные исследования. 2005; 5: 87–92.
2. ***Гущина Ю.Ю.,Плескова С.Н., Звонкова М.Б.*** Исследование различий морфологических параметров клеток

крови человека методом Сканирующей Зондовой Микроскопии. Поверхность. Рентгеновские, синхротронные и нейтронные исследования. 2005; 1: 48-53.

3. ***Кирпичников М.П.*** Молекулярная диагностика детских инфекций методом атомно-силовой микроскопии. В мире науки. 2006; 9: 82-85.
4. ***Миронов В.Л.*** Основы сканирующей зондовой микроскопии М.:Техносфера. 2004.
5. ***Саликова С.П., Стадников А.А., Никиян А.Р.*** Атомно-силовая микроскопия – новая возможность в изучении кардиомиоцитов. Вестник ОГУ. 2003; 1: 56-62.
6. ***Чиссов В.И., Волченко Н.Н., Решетов И.В., Сухарев С.С., Славнова Е.Н., Иванов Ю.С., Багров Д.В.*** Атомно-силовая микроскопия как метод уточняющей диагностики в онкоцитологии. Тезисы докладов Всероссийской научной конференции с международным участием «Нанотехнологии в онкологии 2008». М.: 2008; 80-81.
7. ***Яковлева В.А., Лисицин Ф.В., Маныкин А.А., Конышева Т.А.*** Опыт применения Атомно-Миловой микроскопии при исследовании цитологических препаратов у женщин с папилломовирусными поражениями и опухолями гениталий. Новости клинической цитологии России. Москва. 2007; 1-2: 35-37.
8. ***Chernoff D.A.*** Atomic Force/Scanning Probe Microscopy of Pharmaceutical and Biological Materials. Nanotech 2008. Technical Proceedings of the 2008 Nanotechnology Conference and Trade Show. 2008; 2.
9. ***Lal R., John D.W., Laird S.A., Arnsdorf M.F.*** Heart gap preparation reveal hemiplagues by atomic force microscopy. Am. J. Physiol. Society. 1995; 68: 967-77.
10. ***Máire A Duggan M.D.*** Cytologic and Histologic Diagnosis and Significance of Controversial Squamous Lesions of the Uterine Cervix. Mod Pathol. 2000; 13(3): 252-260.
11. ***Mark F Murphy, Michael J Lalor, Francis C R Manning, Francis Lilley, Steven R Crosby, Catherine Randall, David R. Burton.*** Comparative study of the conditions required to image live human epithelial and fibroblast cells using atomic force microscopy. Microsc Res Tech. 2006; Aug 4: 16892195 (P,S,G,E,B).
12. ***Sanjeev G. Shroff, Donald R. Saner*** et al. Dinamic micromechanical properties of cutured rat atrial myocytes measured by atomic force microscopy. Am. J. Physiol. Society. 1995; 269 (Cell Physiol,38): 286-329.

Адрес для корреспонденции:
Славнова Е.Н.
Тел.: 945-4392
E-mail: mnioict@mail.ru

Correspondence to:
Slavnova E.N.
Tel.: 945-4392
E-mail: mnioict@mail.ru

ИСПОЛЬЗОВАНИЕ ПРЕПАРАТОВ «КОЛЕТЕКС-ГЕЛЬ-ДНК» И «КОЛЕТЕКС-ГЕЛЬ-ДНК-Л» В КОМБИНИРОВАННОМ И КОМПЛЕКСНОМ ЛЕЧЕНИИ БОЛЬНЫХ ЗЛОКАЧЕСТВЕННЫМИ НОВООБРАЗОВАНИЯМИ ОРОФАРИНГЕАЛЬНОЙ ЗОНЫ

Вельшер Л.З., Бойко А.В., Шипилина Н.П., Решетов Д.Н., Коробкова А.Ю., Космынин А.А.

Онкологический центр ОАО «РЖД» на базе ЦКБ № 2 им. Н.А. Семашко, Московский научно-исследовательский онкологический институт им. П.А. Герцена, Москва, Россия

Введение. *Проблема профилактики и лечения лучевых реакций слизистых оболочек полости рта является актуальной в аспекте улучшения результатов лечения опухолей головы и шеи.*

Цель исследования *в определении эффективности гелевых препаратов для профилактики и лечения лучевых реакций слизистых полости рта и ротоглотки при проведении комбинированного лечения рака головы и шеи.*

Материалы и методы. *Подвергнуты анализу 138 истории болезней больных раком головы и шеи. В основную группу вошел 61 больной которым применяли гелевые препараты с содержанием ДНК . Контрольную группу составили 77 пациентов, которым во время лучевой терапии применяли традиционные методы снятия лучевых реакций.*

Морфология опухолей: плоскоклеточный рак встретился у 74,6%, аденогенный рак, мукоэпидермоидный рак у 25,4%.

Лучевая терапия проводилась на одном аппарате – линейном ускорителе мощностью 6 МЭВ, режим классического фракционирования 2 Гр/сут.

Результаты. *Проявление лучевых реакций и степеней выраженности зависели от суммарной дозы. По мере увеличения СОД становится очевидным преимущество использования геля по сравнению с классическим лечением . При дозе 68-70 Гр достоверно снижается частота радиоэпителиитов 3 степени с 90,4 до 20,0% . Всем пациентам основной группы удалось провести лучевую терапию без перерыва, в контрольной группе был вынужденный перерыв у 63,6% больных.*

Таким образом, применение гелевых препаратов, содержащих ДНК, позволяют проводить лучевую терапию опухолей головы и шеи в полном объёме избегая лучевых реакций

Ключевые слова: *рак орофарингеальной зоны, лучевая терапия, острые лучевые реакции.*

THE USE OF «COLETEX-GEL-DNK» AND «COLETEX-GEL-DNK-L» IN COMBINED MODALITY AND MULTIMODALITY TREATMENT IN PATIENTS WITH OROPHARYNGEAL CANCER

Vel'sher L.Z., Bojko A.V., Shipilina N.P., Reshetov D.N., Korobkova A.Ju., Kosmynin A.A

Oncological center of N.A. Semashko Central Clinical Hospital #2 of Russian Railways, Moscow P.A. Herzen Moscow Cancer Research Institute, Moscow, Russia

Introduction. *For improvement of treatment results in patients with head and neck tumors the prevention and treatment of radiation-induced reaction of oral mucosa are topical.*

The objective was to assess the efficacy of gel medications in prevention and treatment of radiation-induced reactions of oral and oropharyngeal mucosa during combined modality treatment in patients with head and neck tumors.

Materials and methods. *Data of 138 patients with head and neck tumor were analyzed. The main group included 61 patients who received DNA-containing gel medications. 77 patients with traditional treatment for radiation-induced reactions were in the control group.*

The histological types of tumor: squamous cell carcinoma was in 74.6% of patients, adenocarcinoma, mucoepidermoid carcinoma — 25.4%.

The radiotherapy was performed on one device – 6 MeV linear accelerator, with conventional fractionation regimen 2 Gy per day.

Results*. Manifestation and degree of radiation-induced reactions correlated with total dose. As total dose increased the superiority of gel medication was evident. For 68-70 Gy the rate of radioepitheliitis of III degree decreased significantly from 90.4 to 20.0% . All patients of main group had no interruptions in the course of radiotherapy, unwilling interruptions were in 63.6% of patient in the control group.*

Thus, DNA-containing gel medications allow to perform radiotherapy in full volume without radiation-induced reactions in patients with head and neck tumors

Key words: ***oropharyngeal cancer, radiotherapy, acute radiation-induced reactions.***

По данным различных авторов, злокачественные опухоли головы и шеи в общей структуре онкологической заболеваемости составляют от 2 до 10% [1-5].

Несмотря на доступную визуальному осмотру локализацию, на достижения современной медицины в диагностике и лечении больных злокачественными опухолями области головы и шеи, у большинства пациентов (70%) заболевание выявляют на поздних (III-IV) стадиях [6-8].

При лечении рака головы и шеи I и II стадий основными методами лечения являются либо хирургический, либо лучевая терапия по радикальной программе (СОД – 70-74 Гр) [9-11].

При сочетании операции с лучевой терапией, последняя может быть предоперационной либо послеоперационной.

Предоперационную лучевую терапию проводят в следующих случаях [12]:

• сомнения в резектабельности первичной опухоли. При чувствительности новообразования к лучевому воздействию имеется возможность проведения оперативного вмешательства в пределах здоровых тканей после радиотерапии;
• большой объем опухоли и ограниченная смещаемость регионарных метастазов;
• одномоментная реконструктивная операция.

Доза предоперационного облучения обычно составляет 45-50 Гр. При сомнении в резектабельности опухоли возможно увеличение дозы облучения на область наибольшего опухолевого поражения до 65-70 Гр в зависимости от ответа на проводимое лечение. Основная проблема при проведении предоперационной лучевой терапии связана с увеличением числа таких послеоперационных осложнений, как нарушение заживления раны, нагноение, формирование свищей, оростом [12].

Послеоперационную лучевую терапию проводят при высоком риске рецидива заболевания. Предрасполагающими факторами развития локо-регионарного рецидива являются [12, 13]:

• наличие клеток опухоли по линии резекции;
• экстракапсулярное распространение метастаза в лимфатические узлы;
• близость края опухоли к линии резекции (<5 мм);
• множественные метастазы в лимфатических узлах шеи.

В случае послеоперационной лучевой терапии необходимы более высокие дозы облучения, так как опухолевые клетки находятся в условиях гипоксии и относительно более резистентны к лучевому воздействию. Суммарные дозы лучевой терапии колеблются от 60 Гр при отсутствии опухолевых клеток по линии резекции до 70 Гр при наличии остаточной опухоли после операции [12].

Операция включает резекцию первичной опухоли, диссекцию лимфатических узлов и реконструктивные процедуры. Оперативное вмешательство обычно ограничивается анатомическим местоположением опухоли, сопутствующими заболеваниями пациента и желанием достичь сохранения органа [14]. По этим причинам операция возможна только у пациентов с низкой стадией заболевания, где можно сохранить физиологическую функцию органа и получить приемлемые косметические результаты. Лучевая терапия – основной предпочтительный метод лечения опухолей голосовых связок ранней стадии, основания языка и рака миндалин, позволяющий контролировать опухоль и обеспечить высокую эффективность лечения [14]. Радиационную терапию раковых новообразований головы и шеи, как правило, проводят в ежедневных фракциях 1,8-2,2 Гр, пять дней в неделю, в суммарной очаговой дозе 55-70 Гр. К сожалению, лучевая терапия также наносит ущерб ДНК клеток окружающих критических структур, что приводит к таким острым побочным эффектам, как реакция кожи, мукозит слизистой оболочки полости рта и ксеростомия. Эти побочные эффекты могут отрицательно сказаться на состоянии питания пациента и качестве жизни [15].

В настоящее время стандартом лечения местнораспространенного (МР) рака полости рта и ротоглотки (III-IV стадии) является химио-лучевая терапия [16-22]. Хирургическое лечение, которое является столь эффективным при I-II стадиях, в случае обширного поражения орофарингеальной зоны значительно ограничено [23, 24]. Операции являются травматичными и калечащими, что приводит к функциональным и эстетическим дефектам, необходимости длительной реабилитации и социальной неполноценности пациентов. Вероятность местного рецидивирования и отдаленного метастазирования после хирургического лечения сопоставима с таковой при консервативном лечении и составляет примерно 30% [25]. Это является причиной отказа от хирургического лечения при наличии альтернативной терапии [26, 27].

Развитие и тяжесть местных лучевых повреждений ведет к вынужденным перерывам в лучевой терапии, снижению качества жизни пациентов, тяжелому течению интра- и послеоперационного периода и/или подведению недостаточной дозы облучения, что повышает риск развития рецидива опухоли.

Ранние лучевые реакции – это основной дозолимитирующий фактор, который ограничивает применение радиотерапии [28, 30, 31].

По данным различных авторов, частота мукозитов составляет от 40 до 100% [28-30, 32]. Лучевые реакции со стороны слизистой оболочки полости рта и глотки субъективно проявляются болевым синдромом и сухостью слизистой оболочки полости рта, приводящим к вынужденному сокращению потребления пищи и, как следствие, к потере массы тела. При потере массы тела более 10% исходного значения возникает реальная угроза для жизни пациента [33, 34]. По данным Европейского общества парентерального и энтерального питания, все больные с опухолями головы и шеи во время лучевого и химиолучевого лечения нуждаются в нутритивной поддерж-

ке [35, 36]. В случае выраженных лучевых реакций (III–IV ст.), необходимо прибегать к парентеральному питанию или наложению гастростомы [35, 37].

Существует много способов профилактики и лечения лучевых реакций слизистой оболочки полости рта и глотки. Активно изучается влияние антиоксидантов, иммуномодуляторов, колониестимулирующих факторов, рекомбинантного человеческого фактора роста на патогенетические факторы повреждения слизистой оболочки [38–40].

Представляют интерес результаты профилактики и лечения лучевых реакций препаратами иммуномодулирующего действия [41, 42]. По данным Чуксиной Т.Ю. (2008), при использовании иммуномодулятора циклоферона системно и локально в виде 5%-й мази было отмечено преобладание лучевых мукозитов I–II степени (72,4% – 21 пациент) над мукозитами III–IV степени (27,6% – 8 больных), уменьшение мукозитов III–IV степени с 66,6 до 27,6% [41].

Сейчас в большинстве российских клиник используют классический способ борьбы с лучевыми реакциями – аппликации косточковых масел (оливковое, подсолнечное).

Проблема профилактики и лечения лучевых реакций слизистой оболочки полости рта несомненно актуальна, поскольку ее решение позволит значительно улучшить результаты лучевой терапии и качество жизни пациентов.

Целью нашего исследования является определение эффективности использования отечественных препаратов «Колетекс-гель-ДНК» и «Колетекс-гель-ДНК-Л» для профилактики и лечения лучевых реакций слизистой оболочки полости рта и глотки, улучшения качества жизни пациентов и обеспечения непрерывности курса облучения у больных злокачественными опухолями орофарингеальной зоны при комбинированном, комплексном, лучевом и химиолучевом лечении.

МАТЕРИАЛЫ И МЕТОДЫ

В онкологическом центре ОАО «РЖД» (на базе ЦКБ № 2 им. Н.А. Семашко), на кафедре онкологии и лучевой терапии Московского государственного медико-стоматологического университета за период с 2008 по 2011 г. мы провели исследование по профилактике и лечению лучевых реакций слизистой оболочки полости рта и глотки препаратами «Колетекс-гель-ДНК» и «Колетекс-гель-ДНК-Л» у больных злокачественными новообразованиями орофарингеальной зоны.

В исследование включены две группы пациентов: основная и контрольная. В основную группу вошел 61 больной, у которых при лучевом лечении местно применяли препараты «Колетекс-гель-ДНК» и «Колетекс-гель-ДНК-Л». В контрольную группу вошли 77 пациентов, у которых для профилактики и лечения лучевых реакций слизистых оболочек полости рта использовали классический способ – аппликации косточковых масел (оливковое, подсолнечное). Пациентам основной группы лучевую терапию проводили с 2008 по 2011 г., контрольной группы – с 2005 по 2008 г.

Основную часть составляли работоспособные мужчины старше 50 лет (70,6%). У большинства пациентов обеих групп (85,5%) были III и IV стадии заболевания. У 74,6% пациентов при оценке гистологической структуры опухоли обнаружен плоскоклеточный рак, у остальных (25,4%) – опухоли другого строения: аденокарцинома, лимфома, миелома, мукоэпидермоидный рак.

Лучевая терапия всем пациентам была проведена на линейных ускорителях электронов Clinac C2100 в режиме тормозного излучения с энергией фотонов 6 МЭВ. Был использован классический режим фракционирования дозы (РОД – 2 Гр, 5 фракций в неделю).

В ГУ НИИ биомедицинской химии им. В.Н. Ореховича РАМН были проведены исследования, которые показали, что для используемого гидрогеля характерно присутствие частиц нанометрового диапазона с диаметром от 20 до 250 нм (до 90%), крупные частицы более 1000 нм составляли не более 3% (анализ проведен методом фотонно-корреляционной спектроскопии на приборе N5 Beckman Coulter; λ=648 нм) [43]. Гель имеет желто-зеленый цвет, характерный для природных водорослей, не имеет определенного вкуса и запаха и выпускается в стерильных упаковках по 100 мл после гамма-стерилизации.

Альгинат натрия, который является основой геля – природный биополимер, получаемый из бурых морских водорослей, богатых микроэлементами, способствует снижению кровоточивости, очищает рану, ускоряет восстановление тканей. Он содержит более чем 90% частиц нанометрового диапазона [43–46].

В препарате «Колетекс-гель-ДНК» в альгинат натрия импрегнирован препарат деринат натриевая соль (дезоксирибонуклеат натрия), разрешенный Минздравсоцразвития России для широкого применения, являющийся иммуномодулятором и антиоксидантом. В состав препарата «Колетекс-гель-ДНК-Л» помимо альгината натрия и дерината входит лидокаин для купирования болевого синдрома.

Деринат – универсальный метаболический модулятор, который обладает неспецифическим общебиологическим стимулирующим действием на все органы и ткани, нормализует иммунный статус, усиливает регенерацию тканей, стабилизирует гемопоэз [47].

Пациенты основной группы с первого дня лучевого лечения самостоятельно наносили препараты «Колетекс-гель-ДНК» и «Колетекс-гель-ДНК-Л» на слизистую оболочку полости рта 3 раза в день, по 5 мл на 40 мин, после предварительной санации полости рта, периодически перераспределяя его языком по слизистой оболочке полости рта.

В контрольной группе пациенты с первого дня лучевой терапии наносили оливковое или подсол-

нечное масло, 3 раза в день, после предварительной санации полости рта.

Для оценки эффективности методов борьбы с лучевыми реакциями определяли тяжесть радиоэпителиита в соответствии с международной шкалой RTOG (Radiation Therapy Oncology Group) Acute Radiation Morbidity Scoring Criteria [48]:
0 – нет никаких изменений;
1 – эритема или слабая боль, не требует обезболивания;
2 – островковый эпителиит, умеренная боль, требует ненаркотического обезболивания;
3 – сливной пленчатый эпителиит, может сопровождаться сильной болью, требует наркотического обезболивания;
4 – изъязвление, геморрагия, некроз.

Мы регистрировали изменения со стороны слизистой оболочки полости рта и глотки. Полученные результаты сравнивали с результатами контрольной группы.

РЕЗУЛЬТАТЫ И ОБСУЖДЕНИЕ

При применении препарата «Колетекс-гель-ДНК» и «Колетекс-гель-ДНК-Л» аллергических реакций не было выявлено ни у одного пациента.

Сравнительные данные о степени развития лучевых реакций слизистой оболочки полости рта и глотки в основной и контрольной группах представлены в таблице 1.

Таблица 1
Частота и степень лучевых реакций в зависимости от способа их профилактики

Способ профилактики	Степень лучевых реакций по шкале RTOG				Вероятность, p
	I-II степень		III степень		
	n	%	n	%	
Стандартный	24	31,2	53	68,8	<0,01
Колетекс-гель-ДНК(-Л)	46	75,4	15	24,6	<0,01

Исходя из этих результатов, можно отметить, что при использовании препаратов «Колетекс-гель-ДНК» и «Колетекс-гель-ДНК-Л» происходит снижение частоты лучевых реакций III степени с 66,8 до 24,6% по сравнению с классическим методом профилактики, преобладают I и II степени радиоэпителиита (p<0,01). IV степень не отмечена ни у одного пациента обеих групп.

Была проведена оценка степени выраженности лучевых реакций в зависимости от сроков их возникновения (табл. 2).

По этим данным можно заключить, что при использовании препаратов «Колетекс-гель-ДНК» и «Колетекс-гель-ДНК-Л» срок до возникновения лучевых реакций слизистой оболочки полости рта и глотки увеличивается в среднем на восемь дней (p<0,05).

Сравнительные данные о степени развития и выраженности лучевых реакций слизистой оболочки полости рта и глотки в основной и контрольной группах в зависимости от суммарной очаговой дозы

Таблица 2
Характеристика пациентов основной и контрольной групп в зависимости от сроков возникновения лучевых реакций

Группы	Суммарная очаговая доза, Гр	Классификация лучевых реакций по RTOG		
		I степень	II степень	III степень
Основная	18-26	–	–	–
	30-36	61 (100%)	–	–
	40-48	–	8 (13,1%)	4 (6,5%)
	50-58	–	27 (44,3%)	5 (8,2%)
	60-70	–	19 (31,1%)	8 (13,1%)
Контрольная	18-26	65 (84,4%)	–	–
	30-36	12 (15,6%)	35 (45,5%)	4 (5,2%)
	40-48	–	20 (26,0%)	39 (50,6%)
	50-58	–	4 (5,2%)	10 (13,0%)
	60-70	–	–	–

на момент окончания лучевой терапии представлены в таблице 3.

Как видно из данных таблицы, частота и характер лучевых реакций слизистых оболочек полости рта и глотки одинаковы при достижении СОД 44-46 Гр. По мере увеличения СОД становится очевидным преимущество использования геля по сравнению с классическим вариантом профилактики лучевых реакций. Так, при подведении СОД 68-70 Гр достоверно снижается частота радиоэпителиитов III степени с 90,4 до 20,0% (p<0,05). Это важно, так как 65,6% пациентов, вошедших в исследование, получили лучевую терапию по радикальной программе.

Таблица 3
Характеристика лучевых реакций в зависимости от СОД на момент окончания лучевой терапии

Суммарная очаговая доза, Гр	Контрольная группа				Основная группа			
	I-II степень		III степень		I-II степень		III степень	
	n	%	n	%	n	%	n	%
68-70	4	9,6	38	90,4	32	80,0	8	20,0
50-64	5	38,4	8	61,6	6	75,0	3	25,0
44-46	15	68,2	7	31,8	8	66,6	4	33,3

Всем пациентам основной группы удалось провести лучевую терапию без перерыва, в контрольной группе у 63,6% (49 больных) был вынужденный перерыв в лечении (p<0,05).

ВЫВОДЫ

1. Применение препаратов «Колетекс-гель-ДНК» и «Колетекс-гель-ДНК-Л» достоверно снижает выраженность лучевых реакций слизистой оболочки полости рта и глотки III степени с 66,8 до 24,6% по сравнению с классическим способом их профилактики.

2. При использовании препаратов «Колетекс-гель-ДНК» и «Колетекс-гель-ДНК-Л» достоверно обеспечивается непрерывность курса лучевой терапии, что повышает локорегиональный контроль.

3. У пациентов, которые использовали препараты «Колетекс-гель-ДНК» и «Колетекс-гель-ДНК-Л», достоверно снижается частота радиоэпителиита III степени с 90,4 до 20,0% при подведении СОД 68-70 Гр.

4. Период нахождения пациента в стационаре снижается в среднем на 10 койко-дней.

ЛИТЕРАТУРА

1. ***Jemal A., Siegal R., Ward E.*** et al. Cancer statistics. CA Cancer. J. Clin. Oncol. 2009; 50: 225-249.
2. ***Чиссов В.И., Старинский В.В., Петрова Г.В.*** Злокачественные новообразования в России в 2006 году (заболеваемость и смертность). Москва. 2008.
3. ***Петрова Г.В., Старинский В.В., Харченко В.В.*** и др. Состояние диагностики злокачественных новообразований в России в 2008 году. Материалы VII съезда онкологов России. 2009; 32.
4. ***Parkin D.M., Bray F., Ferlay J.*** et al. Global cancer statistics. Cancer J. Clin. 2005; 55: 74-108.
5. Ministry of Health. 2009. Cancer: New Registrations and Deaths 2005: Revised Ed. Wellington: Ministry of health. Retrieved July 07, 2010 from http://www.moh.govt.nz/moh.nsf/pagesmh/8414/$File/cancer-2005-revised-jul09v7.pdf
6. ***Давыдов М.И., Аксель Е.М.*** Статистика злокачественных новообразований в России и странах СНГ в 2005 г. Вестник Российского онкологического научного центра имени Н.Н. Блохина. 2007; 18 (1).
7. ***Bourhis J., Lapeyre M., Tortochaux J.*** et al. Phase III randomized trial of vary accelerated radiation therapy compared with conventional GORTEC trial. J. Clin. Oncol. 2006; 24: 2873-2878.
8. ***Posner M.R.*** Evolving strategies combined-modality therapy for locally advanced head and neck cancer. Oncologist. 2007; 12: 967-974.
9. ***Fu K.K., Pajak T.F., Trotti A.*** et al. A Radiation Therapy Oncology Group (RTOG) phase III randomized study to compare hyperfractionation and two variants of accelerated fractionation to standard fractionation radiotherapy for head and neck squamous cell carcinomas: first report of RTOG 9003. Int. J. Radiat. Oncol. Biol. Phys. 2000; 48 (1): 7-16.
10. ***Mendenhall W.M., Amdur R.J., Stringer S.P.*** et al. Radiation therapy for squamous cell carcinoma of the tonsillar region: a preferred alternative to surgery? J. Clin, Oncol. 2000; 18(11): 2219-2225.
11. ***Mendenhall W.M., Morris C.G., Amdur R.J.*** et al. Definitive radiotherapy for squamous cell carcinoma of the base of tongue. Am. J. Clin. Oncol. 2006; 29(1): 32-9.
12. ***Кропотов М.А.*** Общие принципы лечения больных первичным раком головы и шеи. Практическая онкология. 2003; 4: 1-8.
13. ***Rubin P.*** Clinical Oncology. 8th ed. Philadelphia. WB Saunders. 2001.
14. ***Argiris A., Karamouzis M.V., Raben D.*** et al. Head and neck cancer. The Lancet. 2008; 371: 1965-1709.
15. ***Plevová P.*** Prevention and treatment of chemotherapy- and radiotherapy- induced oral mucositis: A review. Oral Oncology. 1999; 35: 453-470.
16. ***Adelstein D., Li Y., Adams G.*** et al. An intergroup phase III comparison of standard radiation therapy and two schedules of concurrent chemoradiotherapy in patients with unresectable squamous cell head and neck cancer. J. Clin. Oncol. 2003; 21: 92-98.
17. ***Denis F., Garaud P., Bardet E.*** et al. Final results of the 94-01 GORTEC randomized trial comparing radiotherapy alone to concomitant radiochemotherapy in advanced-stage oropharynx carcinoma. J. Clin. Oncol. 2004; 22(1): 69-76.
18. Hitt R., Lopez-Pousa A., Martinez-Trufero J. et al. Phase III study comparing cisplatin and 5-fluorouracil to paclitaxel, cisplatin and fluorouracil induction chemotherapy followed by chemoradiotherapy in locally advanced head and neck cancer. J. Clin. Oncol. 2005; 23: 8636-8645.
19. ***Le Maitre A., Bourhis J., Pignon J.P.*** Concomitant versus neoadjuvant chemotherapy for patient with advanced head and neck cancer. Results of two individual patient data meta-analysis. Radiother. Oncol. 2007; 82: S9.
20. ***Pfister D.G., Su Y.B., Kraus D.H.*** et al. Concurent cetuximab, cisplatin, and concomitant boost radiotherapy for locoregionally advanced, squamous cell head and neck cancer: a pilot phase II study of a new combined-modality paradigm. J. Clin. Oncol. 2006; 24: 1072-1078.
21. ***Posner M.R., Hershock D., Le Lann L.*** et al. TAX 324: A phase III trial of TPF vs. PF induction chemotherapy (IC) followed by chemoradiotherapy (CRT) in patients with locally advanced squamous cell carcinoma of the head and neck (SCCHN). Program and abstracts of the 42nd Annual Meeting of the American Society of Clinical Oncology, 2006, Atlanta, Georgia. Special session.
22. ***Salama J.K., Seiwert T.Y., Vokes E.E.*** Chemoradiotherapy for locally advanced head and neck cancer. J. Clin. Oncol. 2007; 25: 4118-4126.
23. ***Gourin C.G., Johnson J.T.*** Surgical treatment of squamous cell carcinoma of the base of tongue. Head Neck. 2001; 23: 653-660.
24. ***Танеева А.Ш., Матякин Е.Г., Азизян Р.И.*** с др. Комбинированные реконструктивные операции при распространенных опухолях орофарингеальной зоны. Современная онкология. 2002; 4 (3): 124-126.
25. ***DeNittis A.S., Machtay M., Rosenthal D.I.*** et al. Advanced resectable oropharingeal treated with surgery and postoperative radiotherapy: oncologic outcome and functional assessment. Am. J. Otolaryngol. 2001; 22: 329-335.
26. ***Кропотов М.А., Соболевский В.А.*** Сегментарная резекция нижней челюсти с одномоментной реконструкцией у больных злокачественными новообразованиями полости рта. Современная онкология. 2006; 8(3): 12-21.
27. ***Чучков В.М., Матякин Е.Г., Азазян Р.И.*** и др. Ортопедическая реабилитация онкологических больных с дефектами верхней челюсти. Современная онкология. 2006; 8(3): 28-34.
28. ***Bentzen S., Dorr W., Anscher M.*** et al. Normal tissue effects: Reporting and analysis. Semin. Rad. Oncol. 2003; 13: 189-202.
29. ***Trotti A.*** Toxicity in head cancers: A review of trends and issues. Int. J. Radiat. Oncol. Biol. Phys. 2000; 47: 1-12.
30. ***Trotti A., Bellm L.A., Epstein J.B.*** et al. Mucositis incidence, severity and associated outcomes in patient with head and neck cancer receiving radiotherapy with or without chemotherapy: A systematic literature review. Radiother. Oncol. 2003; 66: 253-262.
31. ***Trotti A., Bentzen S.M.*** The need for adverse effects reporting standards in oncology clinical trials. J. Clin. Oncol. 2004; 22(1): 19-22.
32. ***Vokes E., Kies M.S., Haraf D.J.*** et al. Concomitant chemoradiotherapy as primary therapy for locoregoninally advanced head and neck cancer. J. Clin. Oncol. 2000; 18: 1652-1661.
33. ***Lin A., Jabbari S., Worden F.P.*** et al. Metabolic abnormalities associated with weight loss during chemoradiation of head and neck cancer. Int. J. Rad. Biol. Phys. 2005; 63: 1413–1418.
34. ***Murphy B.A., Lewin S., Radner S.*** et al. Mechanisms of weight loss in patients with head and neck cancer who were treated with chemoradiation. Proc. Amer. Soc. Clin. Oncol. Educ. Book. 2006; 340-344.
35. ***Arends J., Bodoky G., Bozzetti F.*** et al. ESPEN Guidelines on Enteral Nutrition: Non-surgical oncology. Clin. Nutrition. 2006; 25: 245-259.
36. ***Bozzetti F., Arends J., Lundholm K.*** et al. ESPEN Guidelines

on Parenteral Nutrition: Non-surgical oncology. Clin. Nutrition. 2009; 28: 445-454.

37. ***Löser Chr., Aschl G., Hébuterne X.*** et al. ESPEN guidelines on artificial enteral nutrition Percutaneous endoscopic gastrostomy (PEG). Clin. Nutrition. 2005; 24: 848-861.
38. ***Gibson R., Keefe D.M., Clarke J.M.*** et al. The effect of keratinocyte growth factor on tumor growth and small intestinal mucositis after chemotherapy in the rat with breast cancer. Cancer Chemother. Pharmacol. 2002; 50: 53-58.
39. ***Mantovani G., Massa E., Astara G.*** et al. Phase II clinical trial of local use of GM-CSF for prevention and treatment of chemotherapy – and concomitant chemoradiotherapy-incluced severe oral mucositis in advanced head and neck cancer patients: an evaluation of effectiveness? Safety and costs. Oncol. Rep. 2003; 10: 197-206.
40. ***Sprinzl G.M., Galvan O., de Vries A.*** et al. Local application of granulocyte-macrophage colony-stimulating factor (GM-CSF) for the treatment of oral mucositis. Eur. J. Cancer. 2001; 37: 2003-2009.
41. ***Чуксина Т.Ю.*** Иммунологические эффекты циклоферона местно-распространенного рака слизистой оболочки полости рта. Аллергология и иммунология. 2008; 9(1): 101-102.
42. ***Anthony L., Bowen J., Garden A.*** et al. New thoughts on the pathology of regimen-related mucosal injury. Support Care Cancer. 2006; 14: 516-518.
43. ***Корытова Л.И., Сокуренко В.П., Олтаржевская Н.Д.*** и др. Применение гидрогелевых материалов «Колегель» для улучшения качества жизни онкологических больных с поражением орофарингеальной зоны. Паллиат. медиц. и реабилит. 2010; 2: 51-55.
44. ***Барсуков Ю.А., Ткачев С.И., Олтаржевская Н.Д.*** и др. Полирадиомодификация в комбинированном лечении рака прямой кишки: обоснование и результаты лечения. Вопросы онкологии. 2010; 56(1): 66-69.
45. ***Бойко А.В.*** Первый опыт использования гидрогелевых материалов «Колегель» с препаратом деринат при лучевой терапии. Материалы научно-практической конференции «Нетрадиционное фракционирование дозы при лучевом и комбинированном лечении злокачественных новообразований». Обнинск. 2008; 21-22.
46. ***Корытова Л. И., Олтаржевская Н. Д., Сокуренко В. П.*** и др. Эффективность применения наногидрогелевых материалов «Колетекс-гель-ДНК», «Колетекс-гель-ДНК-Л»: материалы научной конференции с международным участием «Наноонкология», Москва. Российский биотерапевтический журнал: теоретический и научно-практический журнал. 2009; 8(1): 20.
47. ***Каплина Э.Н., Вайнберг Ю.П.*** Деринат – природный иммуномодулятор для детей и взрослых. М: Научная книга. 2005; 211.
48. ***Cox J.D., Stetz J., Pajak T. F.*** Toxicity criteria of the Radiation Therapy Oncology Group (RTOG) and the European Organization for Research and Treatment of Cancer (EORTC). Int. J. Radiat. Oncol. Biol. Phys. 1995; 31(5): 1341-1346.

Адрес для корреспонденции:
Решетов Д.Н.
E-mail: dreshetov@yandex.ru

Correspondence to:
Reshetov D.N.
E-mail: dreshetov@yandex.ru

МЕДУЛЛЯРНЫЙ РАК ЩИТОВИДНОЙ ЖЕЛЕЗЫ В РОССИИ. ЭПИДЕМИОЛОГИЯ И НЕКОТОРЫЕ КЛИНИЧЕСКИЕ АСПЕКТЫ

Решетов И.В., Старинский В.В., Егоров Г.Н., Грецова О.П., Петрова Г.В.

ФГБУ Московский научно-исследовательский онкологический институт им. П.А. Герцена, Москва, Россия

MEDULLARY THYROID CANCER IN RUSSIA. EPIDEMIOLOGY AND SOME CLINICAL ASPECTS

Reshetov I.V., Starinskii V.V., Egorov G.N., Gretsova O.P., Petrova G.V.

P.A. Herzen Moscow Cancer Research Institute, Moscow, Russia

В статье представлены результаты скринингового клинико-эпидемиологического исследования 228 пациентов с медуллярным раком щитовидной железы в 2006–2010 гг. в 14 центрах Российской Федерации.

Материалы и методы: *анкета, разосланная в ведущие центры, занимающиеся лечением данной нозологии, включала данные о диагнозе: дата установления, распространенность, наличие карциноидного синдрома, форма медуллярного рака, информация о лечении, течении опухолевого процесса.*

Результаты: *Средний возраст заболевших составил 57,5 лет, в 79,6% медуллярный рак щитовидной железы выявлен у женщин, в 20,4% у мужчин.*

Морфологически 92,8% составил медуллярный рак, 7,2 – диморфный.

Распределение по стадиям опухолевого процесса: I – 27,7%, II – 24,6%, III – 22,9% IVa – 7,7%, IVb – 12,3%, IVc – 4,8%. Преобладала спорадическая форма медуллярного рака 83,9%, в 14,8% установить клинически форму не представлялось возможным. Предшествующие заболевания щитовидной железы были выявлены в 18,3% случаев, из них в 63,6% – узловой зоб, в 27,3% – диффузно-токсический зоб, в 9,1% был выявлен тиреоидит Хашимото. Наличие карциноидного синдрома зафиксировано в 2,6% случаев.

По данным проведенного исследования хирургическое вмешательство было проведено в 96,1% случаев, причем радикальная операция составляет 96,8% наблюдений, паллиативная – 2,2%, биопсия – 3,0%. Хирургическое лечение проводилось в основном в объеме тиреоидэктомии (77,2%), гемитиреоидэктомия составила 22,8%, резекции долей щитовидной железы не проводились.

Боковая лимфаденэктомия II-V групп проводилась в 55,4% случаев.

Удаление срединных лимфатических узлов VI группы проводилось в 68,4% случаев.

Лучевой метод лечения применялся в 29,8% наблюдений, по радикальной программе в 85,7% случаев, с паллиативной целью – в 14,3%.

Эффект лучевого лечения оценить трудно, так как оно проводилось в послеоперационном периоде в плане комбинированного лечения.

Лекарственная терапия не использовалась.

Прогрессирование в последующем отмечено у 17,4% больных.

The results of screening clinical and epidemiological study in 228 patients with medullary thyroid cancer conducted in the period 2006–2010 in 14 centers of Russian Federation are represented in the article.

Materials and methods*: questionnaire sent to leading centers for this nosology included diagnosis data (the date of diagnosis, incidence rate, the presence of carcinoid syndrome, type of medullary cancer, information about treatment, the course of oncological disease).*

Results*: The mean age of patients was 57.5, in 79.6% of cases the medullary thyroid cancer was in women, in 20.4% – in men.*

According to morphology medullary cancer was in 92.8% of cases, bimorphic – in 7.2%.

The distribution according to stage of cancer was as follows: stage I – 27.7%, II – 24.6%, III – 22.9% IVa – 7.7%, IVb – 12.3%, IVc – 4.8%. Sporadic medullary cancer was prevalent – 83.9%, in 14.8% of cases there was no ability to determine the clinical type. Pre-existing thyroid diseases were in 18.3% of cases, nodular goiter occurred in 63.6% of them, diffuse toxic goiter – in 27.3%, hashimoto's thyroiditis – in 9.1%. Carcinoid syndrome was determined in 2.6% of cases. Surgical treatment was performed in 96.1% of cases, where radical operations accounted for 96.8%, palliative – 2.2%, biopsy – 3.0%.

The extent of surgical treatment in most cases was thyroidectomy (77.2%), hemithyroidectomy occurred in 22.8% of cases, and there was no resection of thyroid gland.

Lateral neck dissection of level II-V was performed in 55.4% of cases.

Central neck dissection of level VI was in 68.4% of cases.

Radiotherapy was in 29.8% of patients, for radical treatment in 85,7% of cases, for palliative – in 14.3%.

It is difficult to estimate the effect of radiotherapy because it was performed in the postoperative period as the step of combined modality treatment.

Medical therapy was not used.

The disease progression was in 17.4% patients. Local metastases were in 12.6% of cases, distant metastases occurred in 15.6%, both types of metastases were in 71.8% of cases.

Conclusion*: development of cooperative group for study of medullary thyroid cancer in Russia could allow improving of randomization of treatment plan and choosing appropriate extent of surgery and improving diagnosis and treatment of thyroid cancer.*

Key words*: medullary thyroid cancer, epidemiology.*

Местное прогрессирование отмечено в12,6% случаев, отдалённые метастазы выявлены в15,6%, то и другое вместе в 71,8% случаев

Выводы: *создание кооперированной группы по изучению медуллярного рака щитовидной железы в России могло бы позволить наладить рандомизацию плана лечения и со временем избрать оптимальный объём оперативного вмешательства, также способствовать улучшению диагностики и лечения МРЩЖ в целом.*

Ключевые слова: ***медуллярный рак щитовидной железы, эпидемиология.***

ВВЕДЕНИЕ

Медуллярный рак щитовидной железы (МРЩЖ) – относительно редкая, но часто протекающая гораздо агрессивнее более распространённого папиллярного рака опухоль, к тому же нечувствительная к терапии радиоактивным йодом.

МРЩЖ – кальцитонин-секретирующая опухоль, образующаяся из парафолликулярных С клеток щитовидной железы, была описана в 1959 г. J.B. Hazard на основании клинико-морфологических данных [2]. Поскольку С клетки являются нейроэктодермальными, МРЩЖ часто имеет клинические и гистологические особенности нейроэндокринной опухоли. Медуллярный рак щитовидной железы составляет в среднем 5% среди раков щитовидной железы. Различают две основные формы – спорадическую и наследственную. Наследственные (семейные) формы часто (до 20%) проявляются с другими эндокринными опухолями и носят название синдрома множественных эндокринных неоплазий (МЭН II) [4, 7].

Стандартная схема лечения МРЩЖ включает в себя хирургическое удаление железы и диссекцию центральной группы шейных лимфатических узлов. [1, 4]. Химиотерапия такими препаратами, как доксорубицин, циклофосфамид, блеомицин и цисплатин малорезультативна, и ее эффективность, по данным разных авторов, колеблется от 10 до 20%.

Предоперационная лучевая терапия в настоящее время повсеместно оставлена, так как не улучшает результатов лечения. При отсутствии уверенности в радикализме операции иногда используется послеоперационное облучение [1].

При очень высоком уровне кальцитонина и наличии карциноидного синдрома (в основном диареи) с симптоматической целью успешно применяется Сандостатин. Возможно применение ^{131}I-метайодбензилгуанидина (MIBG) при использовании ^{99м}Tc-карбомека для наблюдения за этими больными и оценки эффективности лечения.

Новым методом лечения генерализованного МРЩЖ является применение препарата таргетного механизма действия Вандетиниба, дающего в монорежиме в дозе 100 мг/сут. до 16% эффекта и 68% контроля роста опухоли, а в дозе 300 мг/сут перорально до 20% эффекта и 73% контроля роста опухоли [5, 8].

В структуре заболеваемости злокачественными новообразованиями (ЗНО) в России ЗНО щитовидной железы на протяжении последних лет занимают 10-е ранговое место: у мужчин – 22-21-е, у женщин – 7-9-е.

Заболеваемость ЗНО щитовидной железы на оба пола («грубый» показатель на 100 тыс. населения) с 2000 г. выросла на 19,7%, причем у мужчин на 36,1% (при среднегодовом темпе прироста 3,1%), у женщин – на 13,5% (среднегодовой темп прироста 1,3%).

По данным Федерального ракового регистра, медуллярный рак щитовидной железы среди всех ЗНО щитовидной железы встречается в 2,03% случаев (у мужчин – 3,61%, у женщин – 1,79%).

МАТЕРИАЛЫ И МЕТОДЫ

Впервые в России нами было предпринято скрининговое эпидемиологическое исследование медуллярного рака щитовидной железы, выявленного в 2006-2010 гг.

Анкета, разосланная в ведущие центры, занимающиеся лечением данной нозологии (табл. 1), включала данные о диагнозе (дата установления, распространенность, наличие карциноидного синдрома, форма медуллярного рака, информация о лечении, течении опухолевого процесса).

Таблица 1

Участники исследования

1	МНИОИ им. Герцена (Москва)	Старинский В.В. (Егоров Г.Н)
2	СПб областной диспансер	Роман Л.Д (Карпенко А)
3	Новосибирск ООД	Наров Ю.Э.
4	Владивосток ООД	Волков М.В
5	Иркутск ООД	Дворниченко В.В.
6	Челябинск ООД	Важенин А.В.
7	Томск ООД	Писарева Л.Ф.
8	Екатеринбург ООД	Шаманский В.Б.
9	Самара ООД	Письменный В.И.
10	Омск ООД	Орлов С.Н.
11	Краснодар ООД	Гащенко А.Д.
12	Брянск ООД	Маклашев А.И.
13	Орёл ООД	Войкшнарас Е.Б.
14	Пенза ООД	Нестеров А.В.
Всего обработано 228 анкет.		

Частота заболеваемости раком щитовидной железы и МРЩЖ представлена в таблице 2.

Как видно из таблицы, наивысшая заболеваемость РЩЖ (20,9 на 100 000) из представленных субъектов Российской Федерации отмечена в Брянской области, далее идут Краснодарский край и Омская область, наименьшая (2,6 на 100000) – в Приморском крае. МРЩЖ наиболее часто встречался в Томской области (5,3% РЩЖ), наиболее редко (0,3%) – в Краснодарском крае.

Средний возраст заболевших МРЩЖ составил 57,5 лет (рис. 1), в 79,6% медуллярный рак щитовидной железы выявлен у женщин, в 20,4% – у мужчин.

Таблица 2

Заболеваемость раком щитовидной железы и медуллярным раком щитовидной железы в регионах Российской Федерации

Заболеваемость РЩЖ 2006-2010				
	Число больных	Заболева-емость	Медуллярный рак	% РЩЖ
РОССИЙСКАЯ ФЕДЕРАЦИЯ	44868	6,32		
Краснодарский край	3907	15,24	13	0,33
Приморский край	258	2,59	2	0,78
Брянская область	1366	20,91	15	1,10
Иркутская область	964	7,68	29	3,01
Самарская область	997	6,28	10	1,00
Ленинградская область	623	7,63	13	2,09
Новосибирская область	1002	7,58	25	2,50
Омская область	1170	11,59	21	1,79
Орловская область	290	7,07	5	1,72
Пензенская область	336	4,85	4	1,19
Томская область	206	3,97	11	5,34
Челябинская область	778	4,43	27	3,47
Свердловская область	1456	6,62	34	2,34
	13353		209	1,57

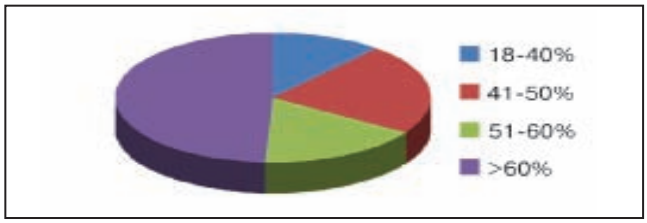

Рис. 1. Распределение больных медуллярным раком щитовидной железы по возрастным группам.

Из 228 изученных случаев 92,8% составил медуллярный рак, 7,2% – диморфный.

Распределение по стадиям опухолевого процесса представлено на рисунке 2.

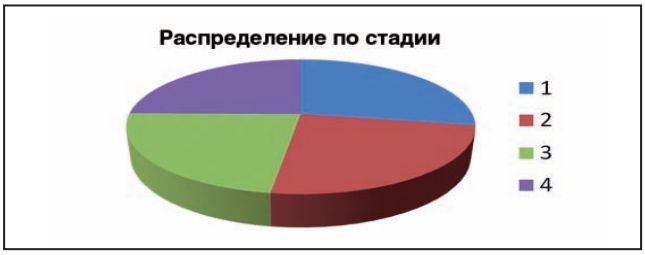

Рис. 2. Распределение больных медуллярным раком щитовидной железы по стадиям опухолевого процесса.
Стадия: I – 27,7%, II – 24,6%, III – 22,9%, IVa – 7,7%, IVb – 12,3%, IVc – 4,8%.

Как видно из рисунка 2, все 4 стадии встречались примерно с одинаковой частотой. Преобладала спорадическая форма медуллярного рака (83,9%), в 14,8% установить клинически форму не удалось, молекулярно-генетические исследования не проводились ни в одном из центров.

Предшествующие заболевания щитовидной железы были выявлены у 18,3% обследованных, из них у 63,6% был узловой зоб, у 27,3% – диффузно-токсический зоб, у 9,1% – тиреоидит Хашимото. Наличие карциноидного синдрома зафиксировано у 2,6%.

По данным исследования хирургическое вмешательство было проведено у 96,1% пациентов: радикальная операция у 96,8%, паллиативная – у 2,2%, биопсия – у 3,0%.

Хирургическое лечение проводилось в основном в объеме тиреоидэктомии (77,2%), гемитиреоидэктомия составила 22,8%, резекции долей щитовидной железы не проводились.

Боковая лимфаденэктомия II-V групп проведена у 55,4% больных (рис. 3).

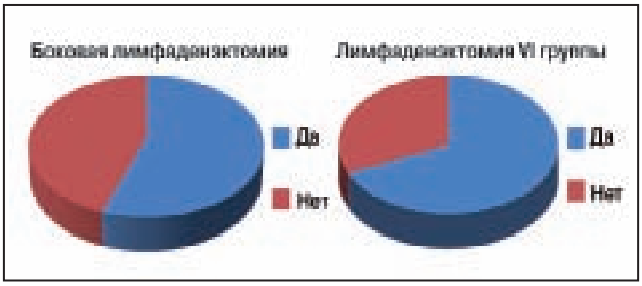

Рис. 3. Проведение боковой лимфаденэктомии и лимфаденэктомии срединных лимфатических узлов VI группы у больных медуллярным раком щитовидной железы.

Удаление срединных лимфатических узлов VI группы проведено у 68,4% пациентов.

Лучевой метод лечения применялся у 29,8% больных, по радикальной программе – у 85,7%, с паллиативной целью – у 14,3%.

Эффект лучевого лечения оценить трудно, так как оно проводилось в послеоперационном периоде в плане комбинированного лечения. Лекарственная терапия не использовалась.

Прогрессирование в последующем отмечено у 17,4% больных. Прогрессирование местно отмечено у 12,6% пациентов, отдалённые метастазы выявлены у 15,6%, то и другое вместе – у 71,8% (рис. 4). К моменту обработки данных 9,2% больных умерли.

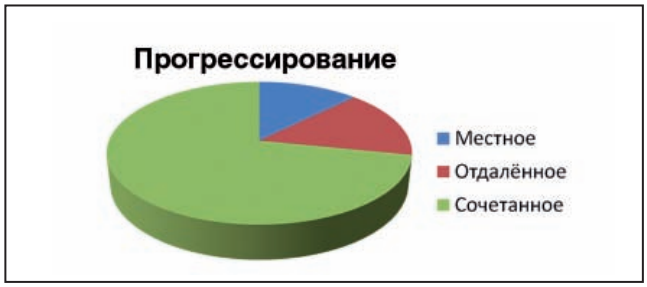

Рис. 4. Прогрессирование опухолевого процесса у больных медуллярным раком щитовидной железы.

ОБСУЖДЕНИЕ РЕЗУЛЬТАТОВ И ВЫВОДЫ

Как видно из представленных результатов, медуллярный рак составил в среднем 2,7% (от 0,33 до 5,34%), что несколько ниже, чем предполагалось по данным литературы (5-10%). Возможно, такой результат обусловлен тем, что не все больные этой нозологией попали в канцер-регистр, так как оперировались в эндокринологических клиниках.

Средний возраст больных составил 57 лет, причём почти половина из них оказалась старше 60 лет. Мужчины болели приблизительно в 4 раза реже, чем женщины, что совпадает с данными литературы.

Все 4 стадии встречались одинаково часто, что не так уж плохо для рака в целом, однако для рака наружной локализации соотношение могло бы быть и более благоприятным.

Подавляющее преимущество по клиническим данным имела спорадическая форма заболевания, что не соответствует мировым стандартам, где 20-25% составляет наследственная форма заболевания. К сожалению, до сих пор нигде не налажена молекулярно-генетическая диагностика наследственных форм.

Карциноидный синдром отмечен менее чем у 3% больных, что также в 5 раз ниже, чем указывают зарубежные авторы. Возможно, это объясняется недостаточной тщательностью сбора анамнеза.

У 77% больных производилась тиреоидэктомия, у 23% – гемитиреоидэктомия. Однако объём резекции не соотносился ни со стадией процесса, ни с установкой данного центра, а выбирался, очевидно, сугубо индивидуально.

Сегодня в мире не существует однозначной позиции по этому вопросу, но большинство авторов [3, 4, 6] предпочитают тиреоидэктомию, особенно в случае наследственных форм, отличающихся мультицентрическим ростом. У большинства больных (55%) выполнялись также боковая лимфаденэктомия и срединная лимфаденэктомия VI группы (68%), что вполне соответствует общепринятым тенденциям [3, 6], однако обращает на себя внимание часть больных, которым этот объём вмешательства не был выполнен, причём решение принималось вне связи со стадией заболевания и объёмом резекции щитовидной железы.

Также обращает на себя внимание частое включение послеоперационной лучевой терапии в комбинированный план лечения, что вряд ли обусловлено имеющимся мировым опытом.

Ни в одном случае не была использована химиотерапия. Эффективность её, конечно, достаточно низка, но ничуть не меньше, чем при раке поджелудочной железы или диссеминированной меланоме, которые, однако, пытаются лечить. В 2012 г. в России предполагается зарегистрировать таргетный препарат для лечения МРЩЖ – Вандетаниб, успешно прошедший международные клинические испытания.

Прогрессирование процесса наступало как местно (72%), так и отдалённо. В целом течение МРЩЖ является промежуточным между дифференцированными формами и анапластическими и достаточно торпидным. Так, к августу 2011 года умерли 9% больных, включённых в исследование (2006-2010).

Материалы исследования были доложены на IV Международном конгрессе «Опухоли головы и шеи» 2-3 сентября 2011 г. в Иркутске и вызвали живое обсуждение и пожелание создать кооперированную группу по изучению медуллярного рака щитовидной железы в России, что могло бы позволить наладить рандомизацию плана лечения и со временем избрать оптимальный объём оперативного вмешательства, а также способствовать улучшению диагностики и лечения МРЩЖ в целом.

ЛИТЕРАТУРА

1. ***Бржезовский В.Ж., Любаев В.Л.*** Диагностика и лечение медуллярного рака щитовидной железы. Практическая онкология 2007; 8(1): 30-35.
2. ***Hazard J.B., Hawk W.A., Crile G.Jr.*** Medullary (solid) carcinoma of the thyroid; a clinicopathologic entity. J Clin Endocrinol Metab 1959; 19(1): 152-161.
3. ***Jimenez C., Hu M., Gagel R.*** Management of medullary thyroid carcinoma. Endocrinol Metab Clin N Am 2008; 37: 481-496.
4. ***Modigliani E., Cohen R.*** et al. Prognostic factors for survival and for biochemical cure in medullary thyroid carcinoma: results in 899 patients. Clin Endocrin 1998; 48: 265-273.
5. ***Robinson B., Paz-Ares L.*** et al. Vandetanib (100 mg) in patients with locally advanced or metastatic hereditary medullary thyroid cancer. J Clin Endocrinol Metab 2010; 95(6): 2664-2671.
6. ***Roman S., Lin R.*** et al. Prognosis of medullary thyroid carcinoma. Demografic, clinical, and pathologic predictors of survival in 1952 cases. Cancer 2006; 107(9): 2134-2142.
7. ***Sipple J.*** The association of pheochromocytoma with carcinoma of the thyroid gland. Am J Med 1961; 31: 163-166.
8. ***Wells S., Gosnell J.*** et al. Vandetanib for the treatment of patients with locally advanced or metastatic hereditary medullary thyroid cancer. J Clin Oncol 28(5): 767-772.

Адрес для корреспонденции:
Егоров Г.Н.
125284 Москва, 2-й Боткинский проезд, д.3
E-mail: geoegorov@mail.ru

Correspondence to:
Egorov G.N.
125284 Moscow 2nd Botkinsky Proezd, 3,
E-mail: geoegorov@mail.ru

ПРОБЛЕМЫ ДИАГНОСТИКИ И ХИРУРГИЧЕСКОГО ЛЕЧЕНИЯ БОЛЬНЫХ РАКОМ ЩИТОВИДНОЙ ЖЕЛЕЗЫ В ДЕТСКОМ И ПОДРОСТКОВОМ ВОЗРАСТЕ

Гостимский А.В., Романчишен А.Ф.

Санкт-Петербургская государственная педиатрическая медицинская академия, Центр эндокринной хирургии и онкологии, Санкт-Петербург, Россия

THE PROBLEMS OF DIAGNOSIS AND SURGICAL TREATMENT IN CHILDREN AND ADOLESCENTS WITH THYROID CANCER

Gostimsky A.V., Romanchishen A.F.

Saint Petersburg State Pediatric Medical Academy, Saint Petersburg Center of Endocrine Surgery and Oncology, Saint Petersburg, Russia

Рак щитовидной железы является самой частой эпителиальной опухолью детей и подростков.

Заболеваемость раком щитовидной железы у детей и подростков в мире составляет 0,02-0,03 на 100 000 населения. В России этот показатель в 2000 г. составил 0,17 на 100 000.

Высокая заболеваемость РЩЖ у детей объясняется несколькими факторами. Первой причиной выделяют радиоиндуцированный механизм возникновения РЩЖ у детей после Чернобыльской аварии в 1986 г. Наиболее уязвимая для ионизирующей радиации группа – дети и плоды, получившие облучение внутриутробно. Результатом радиационного воздействия в отдаленном периоде явился достоверный рост частоты РЩЖ у детей в районах, подвергнувшихся загрязнению радионуклидами. Заболеваемость в некоторых районах выросла в 50 раз.

Вторым фактором, влияющим на заболеваемость РЩЖ является йодная недостаточность. По половому признаку среди заболевших преобладают девочки.

Среди методов лечения РЩЖ основным является хирургический и комбинированный, включающий хирургию и радиоактивный йод.

Мотивация выполнения органосохраняющих вмешательств при дифференцированном РЩЖ у детей опирается на отдаленные результаты. Во многих исследованиях отмечена 10- летняя выживаемость 90-100% после сохраняющих операций. Сторонники агрессивного подхода отмечают возможность дополгнгтя лечения радиоактивным йодом.

Рациональным является индивидуальный подход. Назначение радиойодтерапии на основе индивидуальных показателей – наличие отдаленных метастазов, остаточная опухоль, высокий уровень тириоглобулина и др.

Несмотря на агрессивное течение РЩЖ в детском возрасте отмечен благоприятный прогноз лечения.

***Ключевые слова*: рак щитовидной железы, дети, диагностика, хирургическое лечение.**

Thyroid cancer is the most frequent epithelial tumor in children and adolescents.

For children and adolescents the incidence of thyroid cancer is 0.02-0.03 per 100 000 all over the world. In 2000 it was ,17 per 100 000 in Russia.

The high incidence of thyroid cancer in children is due to several factors. The first is radio-induced mechanism of development of thyroid cancer in children after Chernobyl disaster in 1986. The most vulnerable group for ionizing radiation is children and fetus received intrauterine irradiation. The long-term results included significant increase of thyroid cancer incidence in children from regions og radiocintamination. There were a 50-fold increase of incidence in some regions.

The second factor affecting on the incidence of thyroid cancer is iodine deficiency. Among ill children females prevail.

Surgical and combined modality treatment consisted of operation and radioactive iodine are the main treatment options for thyroid cancer.

The motivation for organ-preserving treatment in patients with well-differentiated thyroid cancer relies on long-term results. Many investigations showed 90-100% 10-year survival rates after organ-preserving treatment. Follower of aggressive approach showed the ability for using radioactive iodine as additional treatment.

The individual approach based on presence of distant metastases, residual tumor. High levels of thyroglobulin is appropriate.

Despite the aggressive course of thyroid cancer in children a good prognosis of treatment is shown.

***Key words*: thyroid carcinoma, children and adolescents, surgery.**

Рак щитовидной железы (РЩЖ) является самой частой эпителиальной опухолью у детей и подростков, встречается в 1,5-3%, составляя до 45,3% всех злокачественных новообразований желез внутренней секреции в этом возрасте [20, 60, 70].

J.A. Buckwalter et al. (1981) отметили, что около 10% всех наблюдений РЩЖ приходится на возраст до 21 года.

Удельный вес карцином ЩЖ среди всех опухолей головы и шеи у детей составляет 8-22% [17, 21].

Заболеваемость РЩЖ среди детей и подростков в мире равняется 0,02-0,03 на 100 000 [70]. В России этот показатель в 2000 г. составил 0,17 на 100 000 [34]. Высокая заболеваемость РЩЖ детей и подростков объясняется рядом факторов.

В первую очередь уделяется внимание радиоиндуцированному РЩЖ у детей, проживающих на территориях, пострадавших после аварии на Чернобыльской АЭС в 1986 году. Наиболее уязвимая для ионизирующей радиации категория людей – это дети и плоды, облученные внутриутробно. Результатом радиационного воздействия в отдаленном периоде явился статистически достоверный рост частоты РЩЖ у детей в районах, подвергшихся загрязнению радионуклидами. Их число в некоторых регионах возросло в 50 раз [7, 21, 32].

Доказательством возникновения радиоиндуцированного РЩЖ являются выявленные хромосомные аберрации и мутации протоонкогена RET (хромосома 10) в опухолях у облученных больных. F. Pacini et al. (1999) выявили описанные генные изменения у 50-70% облученных больных в Республике Беларусь. При этом нарушения в хромосоме 10 редко выявлялись у больных спорадическим РЩЖ.

Ю.Е. Демидчик (2003) показал, что максимальная заболеваемость РЩЖ у детей была зарегистрирована в Гомельской области в 1995 году. Стандартизованный показатель в 1986 году составил 13,4 на 100 000 детского населения. К 2003 году детская заболеваемость практически исчезла. При этом сохранялась высокая заболеваемость РЩЖ у подростков. Стандартизованный показатель для этой категории населения в 2000 году достиг 11,2 на 100 000. Таким образом, заболевают лица, облученные в раннем детстве. Следует предположить, что в дальнейшем радиоиндуцированный РЩЖ у детей и подростков исчезнет и увеличится среди взрослого населения, облученного в детстве.

На протяжении последних десятилетий в литературе широко обсуждаются негативные последствия облучения головы и шеи в детском возрасте [35, 61]. Чем меньше возраст ребенка, тем выше риск развития РЩЖ.

Вторым фактором, влияющим на заболеваемость РЩЖ, является йодная недостаточность. Широкомасштабное исследование, проведенное J. Spenser в 1954 году, выявило повышенную заболеваемость РЩЖ в очагах зобной эндемии. Теории йодной недостаточности как этиологического фактора в возникновении карцином ЩЖ придерживается ряд исследователей [38, 44].

Имеются сообщения об увеличении числа больных РЩЖ детей в промышленно загрязненных районах; как правило, это крупные города [27].

Большинство авторов отмечают преобладание девочек среди больных раком ЩЖ [15, 51, 60]. При этом практически все исследователи отмечают зависимость соотношения от возраста пациентов. Так, по данным J.A. Buckwalter et al. (1981), в группе детей до 15 лет соотношение составило 1 : 1,5, а от 15 до 20 – 1 : 3. По-видимому, на заболеваемость РЩЖ у детей младшей возрастной группы большее влияние оказывают экзогенные факторы, нежели гормональные нарушения.

Клиническая картина РЩЖ в детском и подростковом возрастах скудна [14]. Описываемые С.В. Осиповым (2002) симптомокомплексы в виде ощущения давления и тяжести в области шеи, синдрома Горнера, дисфагии, компрессии верхней полой вены, осиплости голоса встречаются редко, лишь в случаях запущенного рака. Ю.Е. Демидчик (2003) отметил, что у подавляющего большинства детей (75,7%) РЩЖ протекал бессимптомно. Опухоль обычно выявляли при ультразвуковом исследовании шеи или в ходе профилактических осмотров.

Клиническое течение рака ЩЖ в детском и подростковом возрастах и у взрослых отличается рядом особенностей. Прежде всего это связано с высокой агрессивностью опухолей. Агрессивный местный рост опухолей с выходом последних за пределы капсулы ЩЖ (T3-4) в детском и подростковом возрастах наблюдается чаще, чем у взрослых, и достигает 24,1-52,0% [13, 46, 60]. Высокая частота местнораспространенных форм рака диктует необходимость выполнения у большинства детей и подростков тиреоидэктомий [66].

К биологическим особенностям РЩЖ у детей и подростков следует отнести высокую частоту (до 65,6%) мультифокального роста новообразований [66, 78].

Регионарные метастазы к моменту первой операции выявляют у 36,8-93,0% детей [7, 18, 40, 50, 60]. При этом в литературе нет достоверного объяснения столь значительного разброса частоты регионарного метастазирования детского рака ЩЖ. Практически все авторы ограничиваются констатацией наличия регионарных метастазов, не связывая их появление с патогенетическими механизмами развития злокачественной опухоли.

Наличие специфического шейного лимфаденита, в ряде случаев как первого проявления заболевания, зачастую приводит к диагностическим ошибкам. Дети длительное время наблюдаются педиатрами по поводу «неспецифических лимфаденопатий», туберкулезного лимфаденита [1, 22]. Назначаемые в таких случаях антибиотокотерапия, физиотерапия, компрессы иногда приносят значительный вред, и дети поступают для хирургического лечения с запущенными формами РЩЖ.

В отношении частоты отдаленных метастазов рака ЩЖ у детей сведения в литературе разноречивы. Ряд авторов приводят высокие цифры, достигающие свыше 50% [11]. По другим данным, частота выявления отдаленных метастазов у детей не превышает 12-17% [46, 60, 78]. Ю.Е. Демидчик (2003) обнаружил отдаленные метастазы РЩЖ в легких на момент выявления заболевания в 3,1%, а в ходе наблюдения за больными после хирургического лечения отдаленные метастазы были выявлены у 12,7% пациентов. Мишенью для отдаленных метастазов в подавляющем большинстве случаев являются легкие, реже – кости.

Все специальные методы диагностики направлены на решение нескольких задач. Это, во-первых,

методики, позволяющие визуализировать ЩЖ. Во-вторых, методы, направленные на определение функциональной активности органа. В-третьих, методы, с помощью которых можно судить о характере патологических процессов в железе.

К первой группе методов следует отнести УЗИ ЩЖ, рентгеновские методики, КТ, МРТ, радиоизотопное сканирование.

УЗИ ЩЖ получило на сегодняшний день наибольшее распространение среди всех методик визуализации органа как наиболее безопасный, неинвазивный и экономически выгодный метод. Разрешающая способность УЗИ высока и составляет 1-3 мм [14, 77].

Единого мнения в отношении дифференциальной диагностики доброкачественных и злокачественных новообразований ЩЖ по данным УЗИ в литературе нет. К признакам рака ЩЖ относят нечеткость контура узла, гипоэхогенную структуру, наличие кальцификатов [6, 70]. Вместе с тем, G. Messina et al. (1996) гипоэхогенную структуру узла при РЩЖ выявили лишь в 60-70%. Неровность контура узла характерна для 58% наблюдений. Микрокальцинаты выявляются лишь в 36%. Вышеприведенные цифры свидетельствуют о том, что УЗИ ЩЖ не является достаточно специфичным методом в разграничении злокачественных и доброкачественных процессов. Такого же мнения придерживается большинство авторов [67].

Несомненна ценность ультразвука в диагностике регионарных метастазов опухоли в шейных лимфатических узлах. Как метод выявления метастатических лимфатических узлов УЗИ по разрешающей способности, точности и чувствительности превосходит пальпацию, КТ и МРТ.

УЗИ позволяет выбирать наиболее подозрительные в отношении РЩЖ узлы и контролировать ход иглы в ходе выполнения тонкоигольной пункционной аспирационной биопсии (ТПАБ). Ультразвук повышает чувствительность и специфичность метода и сводит к минимуму риск развития осложнений [39].

Классическое рентгенологическое исследование у детей и подростков с РЩЖ используют в настоящее время нечасто, в основном, как вспомогательный метод. Обзорная рентгенография органов шеи и средостения с контрастированием пищевода позволяет оценить степень компрессии органов при загрудинном расположении опухоли [26]. Рентгеновский метод исследования является незаменимым в диагностике метастазов РЩЖ в легких и костях [67, 70]. Вместе с тем, микрометастазы РЩЖ в легких не видны на рентгенограммах [61]. В таких случаях единственный метод диагностики – сканирование с радиойодом.

Несмотря на быстрый прогресс таких современных методов визуализации органов, как компьютерная томография и магнитно-резонансная томография, широкого применения в диагностике опухолей ЩЖ они не нашли. Большинство исследователей сходятся во мнении, что КТ и МРТ необходимы в диагностике загрудинного расположения опухоли, выявления метастазов в лимфатических узлах средостения, оценке распространения рака на сосудисто-нервный пучок шеи [6, 70].

Разноречивые сведения в литературе содержатся относительно использования в дифференциальной диагностике РЩЖ в детском и юношеском возрастах радиоизотопного сканирования. «Холодные» узлы, что ранее было принято считать признаком злокачественной опухоли, выявляются при РЩЖ лишь у половины больных [17]. Н.А. Амирова (1996) отметила, что для разграничения добро и злокачественных процессов в ЩЖ при первичном обследовании данная методика неэффективна. С ее помощью можно судить лишь о распределении изотопа в железе. А.Е. Михнин (2007) справедливо полагает, что хотя чувствительность и специфичность сцинтиграфии как метода диагностики первичных опухолей ЩЖ невелика, исследование незаменимо для выявления рецидивов и отдаленных метастазов рака.

Исследование функции ЩЖ выполняют с помощью прямого определения уровня тиреоидных гормонов и тиреотропного гормона гипофиза в периферической крови радиоиммунологическими либо иммуноферментными методами. Наиболее распространенным в настоящее время лабораторным методом исследования является определение сывороточного ТГ в послеоперационном периоде. При этом необходимо предварительное выполнение тиреоидэктомии. Повышение ТГ при высокой тиреотропной стимуляции и отсутствии антител к ТГ является маркером ткани ЩЖ и соответственно появления метастазов опухоли [6, 49].

Для верификации характера патологических процессов, происходящих в ЩЖ, используют ТПАБ узлов с последующим цитологическим исследованием пунктатов. Это исследование на сегодняшний день является «золотым» стандартом в дифференциальной диагностике РЩЖ [76]. Использование УЗИ для прицельного наведения иглы в ходе выполнения ТПАБ позволяет добиться высоких цифр чувствительности (78,2-97,8%) и специфичности (62,0-97,7%) метода [39]. Применение ультразвука дает возможность свести к минимуму число осложнений биопсии. Чувствительность и специфичность ТПАБ под контролем УЗИ высока при папиллярных и медуллярных формах РЩЖ. В отношении фолликулярного рака эти цифры значительно ниже, что обусловлено отсутствием цитологических критериев разграничения фолликулярной аденомы и рака [16, 59].

Более точно поставить диагноз до операции можно с помощью гистологического исследования. Материал для гистологического исследования при подозрении на РЩЖ позволяет получить трепан-биопсия [27]. Авторами при использовании данной

методики у взрослых диагноз рака подтвержден в 92,7% наблюдений. В детской практике Н.М. Амирова (1996) применила модифицированную трепан-биопсию с использованием более тонкой иглы. Несмотря на это, использование метода у детей имеет ограничения, связанные с необходимостью адекватного обезболивания и достаточными размерами узла (более 2,0 см) для выполнения биопсии.

Не решает проблем диагностики срочное гистологическое исследование удаленных препаратов. Диагностическая точность метода составляет 64–96% [30]. При этом высока вероятность как ложноположительных [57], так и ложноотрицательных ответов [69].

Таким образом, методик, позволяющих достоверно исключить либо подтвердить злокачественную опухоль у детей и подростков, не существует. Большинство авторов на дооперационном этапе предпочитают ограничиться минимальным объемом исследований: определение уровня гормонов в крови, УЗИ ЩЖ и лимфатических узлов, ТПАБ новообразований железы [76].

К началу 90-х годов прошлого века в Российской Федерации, странах бывшего Советского Союза, а также во многих странах мира была принята схожая тактика лечения детей и подростков с РЩЖ. Эта тактика заключалась в выполнении органосберегательных оперативных вмешательств на ЩЖ [27, 80].

Те же авторы выполняли фасциально-футлярную диссекцию (ФФД) клетчатки шеи на пораженной стороне при выявлении регионарных метастазов в ходе последующего динамического наблюдения. При наличии отдаленных метастазов производили тиреоидэктомию (ТЭ) и терапию радиоактивным йодом.

С начала девяностых годов прошлого века число больных РЩЖ в детском и подростковом возрастах увеличилось, прежде всего, в регионах, подвергшихся радиоактивному заражению. Такая ситуация повлекла за собой изменение тактики хирургического лечения пациентов. Большинство зарубежных исследователей и ряд отечественных авторов операцией выбора у детей при РЩЖ считают ТЭ вне зависимости от стадии заболевания и гистологической структуры опухоли. Такой подход мотивируется, во-первых, высокой частотой мультицентрического роста новообразований [21, 66, 78], во-вторых, возможностью проводить терапию радиоактивным йодом после операции [11, 12], в-третьих, возможностью выполнять радиоизотопное сканирование в послеоперационном периоде для раннего выявления отдаленных метастазов, которые не видны на рентгенограммах [21, 61]. И.В. Комиссаренко и соавт. (2003), А.Е. Коваленко (2003) считают, что частота рецидивов опухоли после ТЭ ниже, чем после органосберегательных вмешательств.

Наиболее логичной представляется точка зрения авторов, которые предлагают выполнять ТЭ всем детям с РЩЖ с целью дальнейшего лабораторного мониторинга, определяя в послеоперационном периоде уровень ТГ в периферической крови больных, так как ТГ на сегодняшний день является единственным достоверным маркером тиреоидной ткани в организме и его повышение позволяет выявлять рецидивы опухоли и отдаленные метастазы [9, 11, 54].

Сторонники органосберегательных вмешательств у детей приводят не менее веские доводы в пользу избранной ими тактики хирургического лечения. Так, А.А. Рововой и соавт. (2003), Л.В. Дитковская (2006), сравнивая качество жизни больных после различных по объему вмешательств на ЩЖ, выявили, что качество жизни зависит от оставленной тиреоидной ткани. Чем больше объем операции, тем ниже качество жизни. Следует согласиться с тем, что сохранение функционирующей ткани ЩЖ крайне важно для нормального роста и развития организма ребенка [27].

Наиболее доказательной представляется точка зрения тех авторов, которые, мотивируя необходимость выполнения органосберегательных вмешательств при дифференцированном РЩЖ у детей и подростков, опираются на отдаленные результаты. Во многих исследованиях отмечается, что 5–10-летняя выживаемость детей и подростков достигает 90–100% вне зависимости от объема оперативных вмешательств [1, 5, 17, 22, 28, 51, 68].

A.R. Shaha et al. (1997) исследовали отдаленные результаты хирургического лечения у больных молодого возраста при небольших интратиреоидных опухолях без отдаленных метастазов. Частота рецидивов заболевания оказалась равной 13% после гемитиреоидэктомии и 8% после тиреоидэктомии. Единственным неблагоприятным прогностическим фактором является экстратиреоидное распространение опухоли [72]. Не выявил доказательств зависимости риска возникновения рецидива заболевания от объема оперативного вмешательства у детей в своем исследовании Ю.Е. Демидчик (2003).

Нет единой точки зрения при выборе объема операций на регионарном лимфатическом аппарате шеи у детей и подростков. Существует подход, образно называемый в зарубежной литературе «сбором ягод» (*berry picking*), при котором удаляются отдельные лимфатические узлы, макроскопически подозрительные в отношении метастазов [42]. Такая тактика неадекватна с онкологической точки зрения и приводит к техническим трудностям в ходе повторных вмешательств в этой зоне при выявлении регионарных метастазов в дальнейшем, поэтому применяется редко [63].

Наиболее агрессивный подход в лечении РЩЖ у детей и подростков подразумевает выполнение шейной лимфаденэктомии (ЛАЭ), как правило, в объеме ФФД клетчатки шеи с одной либо с двух сторон у всех больных. Такой подход мотивируется высокой частотой регионарного метастазирования РЩЖ в детском и подростковом возрастах [12, 51,

77]. Вместе с тем, M. Massimo et al. (2006), анализируя данные подобного агрессивного хирургического лечения детского РЩЖ до 90-х годов прошлого века, пришли к выводу, что отдаленные результаты не зависят от способа вмешательств, и в настоящее время отдают предпочтение более консервативному подходу. П.О. Румянцев и соавт. (2003) предложили выполнять детям обширные профилактические ЛАЭ для снижения частоты рецидивов. С этим трудно согласиться, так как по другим данным наличие регионарных метастазов не влияет на возникновение рецидивов и не ухудшает прогноз заболевания [36].

Многие авторы выполняют в ходе вмешательств на ЩЖ визуальную и пальпаторную ревизию зон регионарного метастазирования (паратрахеальные и югулярные лимфатические узлы). В случае выявления метастазов производят ФФД шейной клетчатки [15, 66].

Ряд зарубежных авторов производят при РЩЖ удаление так называемых «сторожевых» лимфатических узлов (sentinel lymphadenectomy) [24]. По методике, впервые предложенной А.Ф. Романчишеным в 1989 году, в пораженную долю ЩЖ вводят раствор синьки либо бриллиантового зеленого. Краситель спустя несколько минут распространяется по регионарным лимфатическим путям в лимфатические узлы, окрашивая последние. Следует отметить, что окрашиваются, как правило, непораженные узлы паратрахеальной клетчатки.

Анализируя 30-летний опыт хирургического лечения больных РЩЖ, А.Ф. Романчишен и соавт. (2006) пришли к выводу, что хирургическое вмешательство на ЩЖ по поводу рака всегда должно сопровождаться удалением регионарного лимфатического аппарата VI зоны метастазирования (паратрахеальная ЛАЭ). В случае выявления макрометастазов в этой либо II-V зонах возможно выполнение боковой шейной ЛАЭ одноэтапно. Если метастазы опухоли в паратрахеальных лимфатических узлах выявлены в ходе гистологического исследования последних, то боковую ЛАЭ выполняют вторым этапом. У 2/3 больных с паратрахеальными микрометастазами выявлено поражение югулярных лимфатических узлов. При такой тактике сводится к минимуму риск развития послеоперационных осложнений, так как паратрахеальная ЛАЭ требует визуализации околощитовидных желез и возвратных нервов. Аналогичный подход в настоящее время используют многие авторы [37, 78].

Превалирующей гистологической формой РЩЖ у детей и подростков является папиллярный рак, встречающийся в 66-98% наблюдений [15, 50]. При этом в группе больных радиоиндуцированным РЩЖ папиллярные формы встречаются более чем в 90% [13, 48].

Фолликулярный рак в детском возрасте встречается значительно реже, составляя 5-30% всех наблюдений [66, 76].

Наиболее редкой гистологической формой РЩЖ в детском и подростковом возрастах является медуллярный рак, встречающийся в 2-5% наблюдений [76]. Медуллярный рак у детей в большинстве случаев представлен семейными формами и входит в состав синдромов МЭН II типа [3].

Сообщения о недифференцированном РЩЖ у детей в литературе единичны [40, 46].

Послеоперационное лучевое лечение больных дифференцированным РЩЖ включает терапию ^{131}I. Единой точки зрения на показания к лечению детей и подростков радиоактивным йодом в литературе нет. Сторонники агрессивного подхода в лечении детского РЩЖ считают необходимым проведение радиойодаблации всем пациентам после операции [13, 31, 47, 77]. Выполнение такой методики позволяет авторам, с одной стороны, добиться гибели резидуальной ткани железы, с другой, – выявить отдаленные микрометастазы и провести их лечение. Вместе с тем, лечение ^{131}I эффективно не у всех больных. У части пациентов (до 27% наблюдений) метастазы опухоли являются радионегативными [11, 19].

Назначая всем больным терапию радиоактивным йодом, следует помнить о возможных лучевых осложнениях и нежелательных эффектах. По различным данным, у пациентов, леченых ^{131}I, возможно развитие диспептического синдрома, лучевого паротита, бесплодия, возникновения лейкозов и опухолей других локализаций [41, 56, 55, 79]. D. Green et al. (1995), обследуя женщин, леченых в подростковом возрасте ^{131}I по поводу РЩЖ, выявили, что частота рака молочной железы у них выше в 2 раза, чем в общей популяции.

Таким образом, рациональной представляется точка зрения назначения радиойодтерапии в послеоперационном периоде индивидуально, основываясь на показаниях: наличие отдаленных метастазов рака, невозможности полностью удалить опухоль (T4), высокий уровень ТГ при условии выполненной ранее ТЭ [8, 15, 67, 70, 78].

Положительную оценку получила ТТГ–супрессивная терапия в послеоперационном периоде с целью профилактики рецидивов и метастазов опухоли. Наиболее часто используется L-тироксин в дозе 2,5-3 мкг/кг [4, 6, 40, 52, 65].

В ряде случаев при назначении высоких доз тиреоидных гормонов возможно появление нежелательных побочных эффектов вследствие ятрогенного тиреотоксикоза в виде кардиальной патологии, остеопороза [2, 33, 45, 53]. Чтобы избежать нежелательных эффектов терапии, следует проводить ее под контролем как уровня ТТГ, так и уровней T3 и T4.

Несмотря на агрессивное течение РЩЖ в детском и подростковом возрастах с распространенным местным ростом, многофокусностью опухолей, обширным регионарным и отдаленным метастазированием, большинство исследователей

отмечают благоприятное течение «детского» рака. В этой связи представляет интерес сообщение W. Strupler (1983), который наблюдал папиллярный РЩЖ у ребенка 8 лет. Диагноз больному установили после биопсии лимфатических узлов шеи. Отец ребенка от лечения отказался. Через 2 года прогрессия опухоли привела к сдавлению трахеи, по поводу чего выполнена срочная трахеостомия. В дальнейшем произведена ТЭ, ларингэктомия, резекция трахеи, двусторонняя ЛАЭ. При наблюдении за пациентом в течение 16 лет после операции рецидива опухоли не выявлено.

На хороший прогноз РЩЖ у детей указывают и другие авторы [1, 17, 7, 22, 44, 73, 64, 68].

ЛИТЕРАТУРА

1. ***Амирова Н.М.*** Тактика и объем операций у больных с узловыми образованиями щитовидной железы: Дис. … д-ра мед. наук. Саратов. 1996; 292.
2. ***Амирова Н.М., Слесаренко С.С., Морозов Д.А.*** Отдаленные результаты хирургического лечения рака щитовидной железы. Современные аспекты хирургической эндокринологии: Тез. VII (IX) Рос. симп. по хирургической эндокринологии. Липецк. 1998; 8-11.
3. ***Бржезовский В.Ж., Шенталь В.В., Любаев В.Л.*** Современная стратегия лечения рака щитовидной железы. Материалы 10-го Рос. симп. по хирургической эндокринологии. Смоленск. 2002; 75-77.
4. ***Гарбузов П.И., Дроздовский Б.Я.*** Современные аспекты в наблюдении за больными раком щитовидной железы. Актуальные проблемы современной эндокринологии: Тез. IV Всерос. конгресса эндокринологов. СПб, 2001; 286.
5. ***Гинзбург Г.А., Бузов Д.А.*** Отдаленные результаты хирургического лечения дифференцированного рака щитовидной железы по данным отделения опухолей головы и шеи Свердловского областного онкологического диспансера. Рак щитовидной железы и эндемический зоб. Екатеринбург. 2007; 35-37.
6. ***Дедов И.И., Трошина Е.А., Александрова Г.Ф.*** Диагностика, лечение и профилактика узловых форм заболеваний щитовидной железы: Руководство для врачей. М.: 1999; 48.
7. ***Демидчик Ю.Е.*** Рак щитовидной железы у детей. Лекции. XIII (тринадцатый) симпозиум с международным участием по хирургической эндокринологии. СПб, 2003; 33-45.
8. ***Демидчик Ю.Е., Гедревич З.Э., Барановский О.А.*** Результаты радиойодтерапии у детей с отдаленными метастазами дифференцированного рака щитовидной железы. Материалы III съезда онкологов и радиологов СНГ. Минск. 2004; 2: 34.
9. ***Гарбузов П.И., Дроздовский Б.Я., Олейник Н.А.*** и др. Диагностическая сцинтиграфия с 123I и сцинтиграфия всего тела после терапии 131I у больных дифференцированным раком щитовидной железы. Рак щитовидной железы и эндемический зоб. Екатеринбург. 2007; 64.
10. ***Дитковская Л.В.*** Сравнительная эффективность методов лечения различных видов зоба у детей: Автореф. дис. … канд. мед. наук. СПб.: 2006; 24.
11. ***Дроздовский Б.Я., Родичев А.А.*** Эффективность радиойодтерапии дифференцированного рака щитовидной железы у детей и подростков. Материалы III съезда онкологов и радиологов СНГ. Минск. 2004; 2: 34.
12. ***Коваленко А.Е.*** Особенности клиники и хирургического лечения больных раком щитовидной железы после аварии на Чернобыльской АЭС: Автореф. дис. …д-ра мед. наук. Киев. 2003; 36.
13. ***Комиссаренко И.В., Рыбаков С.И., Коваленко А.Е.*** Рак щитовидной железы у детей и подростков Украины после аварии на чернобыльской АЭС. Современные аспекты хирургической эндокринологии: Тез. VIII (X) Рос. симп. по хирургической эндокринологии. Казань. 1999; 80-184.
14. ***Михнин А.Е.*** Рак щитовидной железы: диагностика, классификация, стадирование. Практическая онкология. 2007; 1: 17-25.
15. ***Осипов С.В., Привалов В.А., Яйцев С.В.*** и др. Особенности клинического течения и отдаленные результаты хирургического лечения рака щитовидной железы у детей и подростков. Детская хирургия. 2002; 4: 33-36.
16. ***Поляков В.Г., Шишков Р.В., Пименов Р.И.*** и др Особенности фолликулярной аденомы и фолликулярного рака щитовидной железы у детей. Рак щитовидной железы и эндемический зоб. Екатеринбург. 2007; 111.
17. ***Пачес А.И.*** Опухоли головы и шеи. М.: «ДЕ-ЮРЕ». 1997; 479.
18. ***Романчишен А.Ф., Демидчик Ю.Е., Поляков В.Г.*** и др. Первичные и повторные хирургические вмешательства при патогенетически разном раке щитовидной железы (РЩЖ) у детей и подростков. Рак щитовидной железы и эндемический зоб. Екатеринбург. 2007; 114.
19. ***Подольхова Н.В., Родичев А.А., Дроздовский Б.Я.*** Эффективность радиойодтерапии у больных дифференцированным раком щитовидной железы с метастазами в легкие. Материалы IV Всероссийского тиреоидологического конгресса. М.: 2007; 137.
20. ***Поляков В.Г., Шишков Р.В.*** Повторные операции при раке щитовидной железы у детей. Лекции. XI (тринадцатый) симпозиум с международным участием по хирургической эндокринологии. СПб.: 2003; 119-121.
21. ***Поляков В.Г., Шишков Р.В.*** Местная распространенность и метастазирование ПРЩЖ у детей и подростков. Сибирский онкологический журнал. 2006; приложение 1: 89-90.
22. ***Привалов В.А., Яйцев С.В.*** Влияние техногенных факторов на заболеваемость раком щитовидной железы. Лекции. XI (тринадцатый) симпозиум с международным участием по хирургической эндокринологии. СПб.: 2003; 122-129.
23. ***Румянцев П.О., Ильин А.А., Исаев П.А.*** и др. Рак щитовидной железы у молодых лиц, проживающих на наиболее загрязненных вследствие аварии на ЧАЭС территориях России. Лекции. XI (тринадцатый) симпозиум с международным участием по хирургической эндокринологии. СПб.: 2003; 143-150.
24. ***Решетов Д.Н., Вельшер Л.З., Решетов И.В.*** и др. Высокодифференцированный рак щитовидной железы, проблема выявления и исследования паратрахеальных сторожевых лимфатических узлов. Рак щитовидной железы и эндемический зоб. Екатеринбург. 2007; 82-84.
25. ***Рововой А.А., Трембач Г.А., Рововая М.М.*** Сравнительное исследование качества жизни у пациентов с различными объемами операций на щитовидной железе в отдаленном послеоперационном периоде. Материалы XI (тринадцатого) симпозиума с международным участием по хирургической эндокринологии. СПб.: 2003; 1: 195-198.
26. ***Романчишен А.Ф.*** Клинико-патогенетические варианты новообразований щитовидной железы. СПб.: Наука, 1992; 260.
27. ***Романчишен А.Ф., Аширов А.А., Гостимский А.В.*** Рак

щитовидной железы у детей и подростков. Рак щитовидной железы (профилактика, заболеваемость): Тез. докл. Межгосуд. симп. СПб,: 1994; 17-18.

28. ***Романчишен, А.Ф.*** Детали техники, снижающие частоту специфических осложнений при операциях на щитовидной железе. Современные аспекты хирургической эндокринологии. Челябинск. 2000; 370–374.
29. ***Романчишен А.Ф., Романчишен Ф.А.*** Лимфаденэктомия у больных раком щитовидной железы: 30-летний опыт работы. Вестник хирургии им. И.И. Грекова. 2006; 3: 31–36.
30. ***Благитко Е.М., Толстых Г.Н., Добров Г.Н.*** и др. Трудности диагностики рака щитовидной железы. Современные аспекты хирургической эндокринологии: Материалы XI (тринадцатого) Рос. симп. с международным участием по хирургической эндокринологии. СПб.: 2003; 32–34.
31. ***Коваленко А.Е., Омельчук А.В., Таращенко Ю.Н.*** и др. Хирургическое лечение папиллярного рака щитовидной железы у детей и подростков. Материалы IV Всерос. тиреоидологического конгресса. М.: 2007; 80.
32. ***Комиссаренко И.В., Рыбаков С.И., КоваленкоА.Е.*** и др. Хирургическое лечение рака щитовидной железы в Украине после аварии на Чернобыльской АЭС. Лекции. XI (тринадцатый) симпозиум с международным участием по хирургической эндокринологии. СПб.: 2003; 66–73.
33. ***Черенько С.М., Горобейко М.Б., Паламарчук В.А.*** Развитие современных медицинских технологий как аргумент в пользу широкого внедрения радикального комбинированного лечения дифференцированного рака щитовидной железы. Современные аспекты хирургической эндокринологии: Материалы XI (тринадцатого) Рос. симп. с международным участием по хирургической эндокринологии. СПб., 2003; 1: 233–236.
34. ***Чиссов В.И., Старинский В.В., Петрова Г.В.*** Злокачественные новообразования в России в 2000 г. (заболеваемость и смертность). М.: 2002; 43.
35. ***Шадлинский В.Б.*** Влияние внешних струмогенных факторов на морфологию щитовидной железы в различные возрастные периоды. Проблемы эндокринологии. 1999; 6: 16–18.
36. ***Шах Д.П.*** Органосохраняющий хирургический под-ход при раке щитовидной железы. Лекции. Т. 1. XI (тринадцатый) симпозиум с международным участием по хирургической эндокринологии. СПб.: 2003; 206–209.
37. ***Шаха А.Р.*** Объем хирургических вмешательств при раке щитовидной железы. Лекции. Т. 1. XI (тринадцатый) симпозиум с международным участием по хирургической эндокринологии. СПб.: 2003; 210–216.
38. ***Шахтарин В.В., Цыб А.Ф., Паршков Е.М.*** Заболеваемость раком щитовидной железы детей и подростков России после Чернобыльской катастрофы: отдаленный катамнез, верификация диагноза, эпидемиологическая оценка. Проблемы эндокринологии. 1999; 2: 10–16.
39. ***Шойхет Я.Н., Баженова Е.А., Баженов А.А.*** Диагностика микрокарцином щитовидной железы. Проблемы клинической медицины. 2005; 2: 126–132.
40. ***Angerpointer T.A., Britsh E., Knorr D.*** et al. Surgery for benign and malignant diseases of the thyroid gland in childhood. Prog. Pediatr. Surg. 1991; 26: 21–27.
41. ***Beckers C.*** ^{131}I therapy of toxic and non-toxic goiters. Qart. J. Nucl. Med. 1999; 43: 4: 291–296.
42. ***Ben Arush M.W., Stein M.E., Perez N.M.*** Pediatric thyroid carcinoma: 22 years experience at the Northern Israel Oncology Center (1973-1995). Pediatr. Hematol. Oncol. 2000; 17: 1: 85–92.
43. ***Buckwalter J.A., Gurll N.J., Thomas C.G.*** Cancer of the thyroid in youth. World J. Surgery. 1981; 5: 1: 15–25.
44. ***Cady B.*** Studying in thyroid carcinoma. Eur. J. Cancer. 1998; 83: 5: 844–847.
45. ***Yamashita H., Noguchi S., Yamashita H.*** et al. Changing trends and prognoses for patient with papillary thyroid cancer. Arch. Surg. 1998; 133: 10: 1058–1065.
46. ***Cherenko S., Larin O., Gorobeyko M.*** Thyroid cancer in Ukrainian children affected from Chernobyl catastrophe and children bone after 1986. 10th Congress of the Asian Association of Endocrine Surgeons. Hong Kong. 2006; 103.
47. ***Sawka A.M., Thephamongkhol K., Brouwers M.*** et al. Clinical review 170: a systematic review and metaanalysis of the effectiveness of radioactive iodine remnant ablation for well-differentiated thyroid cancer. J. Clin. Endocr. Metab. 2004; 89: 8: 2859–2866.
48. ***Demidchic Y.*** Chernobyl accident and thyroid cancer: the Byelorussian experience. 2nd Milan thyroid cancer conference. Milan. 2006; 16–17.
49. Pacini F., Capezzone M., Elisei R. et al. Diagnostic 131-iodine whole-body scan may be avoided in thyroid cancer patients who have undetectable stimulated serum Tg levels after initial treatment. J. Clin. Endocr. Metab. 2002; 87: 9: 4059–4062.
50. ***Alfehaily M., Kebebew E., Duh Q.Y.*** et al. Differentiated thyroid cancer in patients younger than 21 years and older: A case-matched outcome analysis. Conference of the International Associated of Endocrine Surgeons. Uppsala. 2004; 40.
51. ***Hye Y.K., Tae J.K., Kee-Hyun N.*** et al. Differentiated thyroid carcinoma in patients less than 21 years of age at diagnosis: Clinicopathologic Characteristics and prognostic factors. 10th Congress of the Asian Association of Endocrine Surgeons. Hong Kong. 2006; 74.
52. ***McGriff N.J., Csako G., Gourgiotis L.*** et al. Effects of thyroid hormone suppression therapy on adverse clinical outcomes in thyroid cancer. Ann. of Med. 2002; 34: 7–8: 554–564.
53. ***Uzzan B., Campos J., Cucherat M.*** et al. Effects on bone mass of long term treatment with thyroid hormones: A meta-analysis. J. Clin. Endocr. Metab. 1996; 81: 12: 4278–4289.
54. ***Schlumberger M., Berg G., Cohen O.*** et al. Follow-up of low-risk patients with differentiated thyroid carcinoma: a European perspective. Eur. J. Endocrin. 2004; 150: 2: 105–112.
55. ***Freeman S.J., Girolamo R.F.*** Radioisotopes and their use in the diagnosis and management of thyroid disease. Clin. Geriatr. Med. 1995; 11: 2: 189–218.
56. ***Freitas, J.E.*** The role of nuclear medicine in the management of Grave's disease. Quart. J. Nucl. Med. 1999; 43: 4: 297–306.
57. ***Goldstein R.E., Netterville J.L., Burkey B., Johnson J.E.*** Implications of follicular neoplasms, atypia, and lesions suspicious for malignancy diagnosed by fine-needle aspiration of thyroid nodules. Ann. Surg. 2002; 235: 5: 656–662.
58. ***Green D., Edge S., Penetrente R.*** et al. In situ breast carcinoma after treatment during adolescent for thyroid cancer with radioiodine. Med. Pediatr. Oncol. 1995; 24: 2: 82–86.
59. ***Carpi A., Nicolini A., SagripantiA.*** et al. Large-needle aspiration biopsy for the preoperative selection of palpable thyroid nodules diagnosed by fine-needle aspiration as a microfollicular nodule or suspected cancer. Am. J. Clin. Pathol. 2000; 113: 6: 872–877.
60. ***Massimo M., Collini P.*** Conservative approach for pediatric differentiated thyroid tumors // 2nd Milan thyroid cancer conference. – Milan, 2006. – P. 15.
61. ***Mazzaferri E.L., Jhiang S.M.*** Long-term impact of initial surgical and medical therapy on papillary and follicular thyroid cancer. Am. J. Med. 1994; 97: 5: 418–428.

62. ***Messina G., Viceconti N., Trinti B.*** Ecotomografia e Color-Doppler nella diagnosi di carcinoma tiroideo. Ann. Ital. Med. Int. 1996; 11: 4: 263–267.
63. ***Pathwardhan N.A., Cataldo T., Braverman L.E.*** Surgical management of the patient with papillary cancer. Surg. Clin. North Am. 1995; 75: 3: 449–464.
64. ***Perinetti H.A., Borremans C.G., Glatstein T.B.*** Thyroid differentiated cancer in patients younger than 19 years old. Thyroid. 2005; 15: 1: 11–112.
65. ***Baudin E., Do Cao C., Cailleux A.F.*** et al. Positive predictive value of serum thyroglobulin levels, measured during the first year of follow-up after thyroid hormone withdrawal, in thyroid cancer patients. J. Clin. Endocr. Metab. 2003; 88: 3: 1107–1111.
66. ***Peix J.L., Causeret S., Borson-Chazot F.*** et al. Predictive factor of recurrence from a series of 74 children and adolescents with differentiated thyroid cancer. Conference of the International Associated of Endocrine Surgeons. Uppsala, 2004; 25.
67. ***Belzarena C., Ortega V., Rodriguez A.*** et al. Propuesta 2000 para el tratamiento y seguimiento del carcinoma diferenciado de tiroides. Endocrinol Nutr. 2001; 48: 3: 70–77.
68. ***Noguchi S., Yamashita H., Uchino S.*** et al. Recurrent rates and prognosis of papillary thyroid cancer in children, adolescents and young adults. 10th Congress of the Asian Association of Endocrine Surgeons. Hong Kong. 2006; 102.
69. ***Mulcahy M.M., Cohen J.I., Anderson P.E.*** et al. Relative accuracy of fine-needle aspiration and frozen section in the diagnosis of well-differentiated thyroid cancer. Laryngoscope. 1998; 108: 7: 1006–1008.
70. ***Schlumberger M., Pacini F.*** Thyroid tumors. Nucléon. Paris. 1999; 317.
71. ***Shah J.*** Хирургическое лечение местно-распространенного рака щитовидной железы. Рак щитовидной железы и эндемический зоб. Екатеринбург. 2007; 24–25.
72. ***Shaha A.R., Shah J.P., Loree T.R.*** Low-risk differentiated thyroid cancer: the need of selective treatment. Ann. Surg. Oncol. 1997; 4: 4: 328–333.
73. ***Shaha A.*** Thyroid carcinoma Implication of prognostic factors. Eur. J. Cancer. 1998; 83: 3: 401–402.
74. ***Spencer J.G.*** The influence of the thyroid in malignant disease. Brit. J. Cancer. 1954; 8: 3: 393–411.
75. ***Strupler W.*** Thyroid cancer in chilhood. Int. J. Pediatr. Otorhinolaryngol. 1983; 5: 2: 213–216.
76. ***Astl J., Laštůvka P., Veselý D.*** et al. Surgery for thyroid carcinoma in children and adolescents. Otorinolaryngologie a foniatrie. 2005; 55: 1: 132.
77. ***Janoušek P., Kabelka Z., Betka J.*** et al. Surgery treatment of malignant tumours of thyroid gland in children. Otorinolaryngologie a foniatrie. 2006; 55: 3: 168–173.
78. ***Dzodić R., Marković I., Inić M.*** et al. Surgical treatment of papillary thyroid carcinoma in children and adolescents. 10th Congress of the Asian Association of Endocrine Surgeons. Hong Kong. 2006; 116.
79. ***Sweeney D.C., Johnston G.S.*** Radioiodine therapy for thyroid cancer. Endocr. Metab. Clin. North Am. 1995; 24: 4: 803–839.
80. ***Viswanathan K., Gierlowski T.C., Schneider A.B.*** Childhood thyroid cancer: Characteristic and long-term outcome in children irradiated for benign conditions of the head and neck. Arch. Pediatr. Adolesc. Med. 1994; 148: 3: 260–265.

Адрес для корреспонденции:
А.Ф. Романчишен
С-Пб Государственная педиатрическая мед. академия,
afromanchishen@mail.ru

Correspondence to:
Romanchishen A.F.,
Saint Petersburg State Pediatric Medical Academy
afromanchishen@mail.ru

Совещание экспертов IV Международного конгресса «ОПУХОЛИ ГОЛОВЫ И ШЕИ»

Секция «Медуллярный рак щитовидной железы»,
2 СЕНТЯБРЯ 2011 г.

Группа специалистов в области диагностики и лечения рака щитовидной железы (РЩЖ), обсудила актуальные вопросы терапии редкой гистологической формы опухоли щитовидной железы – медуллярного РЩЖ, уделив особое внимание современному состоянию проблемы лечения больных этим заболеванием в Российской Федерации.

Так, было отмечено, что в последние годы выявляемость рака щитовидной железы демонстрирует прогрессивный рост – за 10 лет с 1999 по 2009 г.г. показатель распространенности заболевания раком щитовидной железы вырос почти в два раза (с 39,6 больных на 100 000 населения до 78,5 – на 100 000 населения). Однако одна из разновидностей РЩЖ – медуллярная карцинома (МРЩЖ, медуллярный рак, С-клеточный рак), являющаяся, как правило, наследуемой при мутации протоонкогена RET, составляет по разным источникам, всего 4–5% от всех злокачественных опухолей щитовидной железы. Столь низкий уровень заболеваемости позволяет смело отнести этот вид онкологического заболевания к разряду редких (орфанных). К сожалению, в Российской Федерации нет системного учета данной категории больных, и точно оценить их количество не представляется возможным, как и успехи оказываемой им онкологической помощи. Наблюдение за такими больными зачастую осложняется тем, что в лечебный процесс вовлечены врачи разных специальностей, как онкологи, так и эндокринологи, что при отсутствии систем мониторинга и информационной прозрачности приводит к утрате данных о пациенте, подтвержденном диагнозе и проведенном лечении.

Основной проблемой, с которой сталкиваются практикующие врачи при лечении больных медуллярным РЩЖ, является низкая чувствительность этой опухоли к традиционным методам терапии злокачественных новообразований щитовидной железы - лучевой терапии, радиойодтерапии и химиотерапии. Если ранние стадии опухоли могут быть успешно излечены хирургическим способом, то при неоперабельном местно-распространенном процессе или наличии отдаленных метастазов и больные, и специалисты оказываются в крайне сложной ситуации, в связи с отсутствием методов адекватной терапии. При этом, в Российской Федерации именно поздние стадии превалируют в структуре заболеваемости медуллярным раком щитовидной железы.

В последнее время появились данные о выходе на мировой рынок лекарственных средств препарата класса ингибиторов тирозин-киназных рецепторов (EGFR и VEGF) – вандетаниба. На сегодняшний момент это единственный препарат, одобренный Управлением по контролю за качеством пищевых продуктов и лекарственных препаратов (FDA, США), для лечения пациентов с прогрессирующим неоперабельным и метастатическим медуллярным раком щитовидной железы. Также в 2011г. вандетаниб был одобрен FDA как орфанный препарат.

Двойное слепое рандомизированное исследование III фазы ZETA, на основании которого зарегистрирован был вандетаниб, продемонстрировало, что больные с неоперабельным местно-распространенным и метастатическим МРЩЖ, получавшие вандетаниб, имели значительно лучшие показатели безрецидивной выживаемости по сравнению с больными, получавшими плацебо, – риск прогрессии заболевания достоверно снижался на 65% (ОР=0,35; ДИ 95%: 0,24–0,53; p<0,0001). При этом среднее время жизни больных без признаков прогрессии при приеме вандетаниба увеличивалось с 16,4 до 22,6 месяцев. Основными побочными эффектами, отмеченными в исследовании, были диарея, сыпь, акне, тошнота, гипертония, головная боль, усталость, снижение аппетита и абдоминальные боли.

РЕЗОЛЮЦИЯ

В результате совещания специалистами по опухолям головы и шеи было резюмировано следующее:

1. Несмотря на небольшое количество больных, страдающих медуллярным РЩЖ, его лечение является социально значимой проблемой, решению которой необходимо способствовать на разных уровнях.

2. С целью улучшения качества медицинской помощи целесообразна разработка и внедрение системы мониторинга больных медуллярным раком щитовидной железы, отвечающей как потребностям специалистов, так и законам, регламентирующим сбор и хранение персональных данных граждан Российской Федерации.

3. Существенным шагом в решении данной проблемы может быть включение ***медуллярного рака щитовидной железы*** в Перечень редких (орфанных) заболеваний, разрабатываемый в настоящее время Минздравсоцразвития РФ. Основанием для включения должен являться тот факт, что заболеваемость МРЩЖ значительно меньше показателя 10 случаев заболевания на 100 000 населения, указанного в статье 41 Проекта Федерального закона «Об основах охраны здоровья граждан в Российской Федерации» от 28 февраля 2011 г. при определении орфанного заболевания.

4. Программа системных мероприятий, направленная на повышение профессионального уровня специалистов опухолей головы и шеи, может также способствовать прогрессу в области терапии медуллярного рака щитовидной железы.

5. Регистрация в Российской Федерации таргетных препаратов, одобренных для лечения пациентов с прогрессирующим неоперабельным и метастатическим медуллярным раком щитовидной железы может способствовать улучшению качества помощи тяжелой категории больных.

Состав экспертной группы от Российской Федерации:
Е.Л. Чойнзонов, И.В. Решетов, В.О. Ольшанский, С.О. Подвязников, В.И. Письменный, А.У. Минкин, В.В. Дворниченко, И.А. Романов, П.Н. Румянцев, П.И. Гарбузов, А.Д. Гащенко, С.А. Кравцов, С.А. Сергеев
От США:
Jatin P. Shah, Sasan Karimi.

Отчет о IV Конгрессе с международным участием «Опухоли головы и шеи» Байкал - 2011

02-04 сентября 2011 г., Иркутск

С 2 по 4 сентября 2011 г. состоялся IV Международный конгресс «Опухоли головы и шеи» Байкал - 2011 – одно из наиболее значимых научных мероприятий, проводимых в рамках медицинских научно-образовательных программ.

Место проведения Конгресса выбрано неслучайно: Иркутск – один из крупнейших в России медицинских центров, где успешно решаются вопросы своевременной диагностики и лечения злокачественных и предраковых заболеваний, а Иркутский областной онкологический диспансер, который с 1995 года возглавляет доктор медицинских наук, Главный онколог Сибирского федерального округа профессор Виктория Владимировна Дворниченко, в настоящее время является ведущим специализированным лечебным учреждением по диагностике и оказанию медицинской помощи онкологическим больным, а также организационно-методическим центром диспансеризации Иркутской области.

Организаторами Конгресса выступили:
Ассоциация онкологов России;
Московский научно-исследовательский онкологический институт им. П.А. Герцена;
Российское партнерство специалистов по опухолям головы и шеи (RPHNOS);
Некоммерческое партнерство специалистов по опухолям головы и шеи;
редакция журнала «ОНКОХИРУРГИЯ»;
портал ONCOLOGY.ru®.

Конгресс проводился при содействии Международной федерации обществ по изучению опухолей головы и шеи IFHNOS (International Federation of Head & Neck Oncology Specialists) и Всемирной федерации обществ хирургов-онкологов WFSOS (World Federation of Surgical Oncology Societies) и поддержке правительства Иркутской области.

Проводимый в четвертый раз, Конгресс вновь подтвердил свой высокий научный уровень. Были предложены различные формы обмена информацией – лекции, научные заседания, семинары, демонстрации фильмов, круглые столы, мастер-классы и др.

Научная программа Конгресса охватывала практически все аспекты диагностики и лечения злокачественных образований головы и шеи с точки зрения самых современных, инновационных подходов. В ходе Конгресса обсуждался ряд актуальных направлений в лечении опухолей головы и шеи: использование эндовидеорботехники и физических методов лечения; вопросы диагностики (КТ, МРТ, УЗИ); проблемы реконструктивной хирургии, нейро- и офтальмоонкологии.

В работе Конгресса приняли активное участие 350 специалистов-онкологов и врачей смежных специальностей из разных городов России и стран СНГ. Программа Конгресса включала 1 пленарное заседание, 14 научных сессий, 25 лекций ведущих российских и зарубежных ученых. Состоялась стендовая сессия, на которой было представлено более 50 докладов.

С научными докладами выступили выдающиеся ученые и практикующие хирурги из Европы, России и США: Jatin P. Shah (США), M. Dobke (США), M. Mehanna (Великобритания), S. Karimi (США), J. Guigay (Франция), W.Golusinski (Польша), J. Almgren (Швеция), G. Margolin (Швеция), I.Karling (Швеция), G. DeToma (Италия), Е. Л. Чойнзонов (Россия), В.В. Старинский (Россия), И.В. Решетов (Россия), О.В. Ольшанский (Россия), А.Ф. Романчишен (Россия) и др.

Их выступления вызвали огромный профессиональный интерес у слушателей, каждое выступление сопровождалось научной дискуссией, возникал живой диалог и обмен мнениями.

В своем выступлении президент Конгресса профессор Е.Л. Чойнзонов отметил, что прямые контакты ученых и специалистов-практиков всегда дают большой практический эффект и открывают новые возможности в разных областях сотрудничества.

Конгресс стал форумом общения онкологов разных специальностей, позволил ставить и решать научные и практические задачи в самых наукоемких областях онкохирургии, что в дальнейшем позволит использовать новейшие научные достижения в решении медицинских и социальных проблем.

Ведь наша главная цель – эффективное лечение, социальная и медицинская реабилитация и, естественно, повышение качества жизни наших пациентов. Президент Конгресса отметил: «Встречаясь на подобных научных форумах, мы имеем возможность поделиться с коллегами передовыми технологиями, выбрать вектор дальнейшего движения и наметить стратегические задачи на ближайшие годы.»

На Пленарной сессии в своем докладе «Изменение роли хирургии в мультидисциплинарном лечении рака головы и шеи» почетный президент Конгресса, признанный международный авторитет в области лечения ОГШ, профессор Jatin P. Shah подчеркнул необходимость мультидисциплинарного подхода к лечению, призвав онкохирургов, вооруженных новым пониманием биологии заболевания в свете недавних научных открытий и в контексте требований XXI века, расширять границы своей узкой специализации. Сама природа специальности

онкохирурга требует постоянного развития и совершенствования, непрерывного обучения и тесного взаимодействия со смежными специалистами. Современный хирург – это хирург-ученый. Онкохирург будущего, специалист по ОГШ, должен обладать знаниями по радиационной онкологии, эндокринологии, ядерной медицине, диагностической радиологии и реабилитационной медицине. Кроме этого, он должен быть в курсе новых методов, а также иметь представление о современных исследованиях в генетике, генной терапии и биологических агентах в лечении и профилактике онкологических заболеваний.

Профессор Jatin P. Shah сформулировал изменившиеся требования к специалисту по лечению опухолей головы и шеи, обратил внимание на наметившуюся тенденцию падения интереса к хирургии головы и шеи у молодых врачей, предложил меры, которые способствовали бы возрождению этого интереса среди стажеров и молодых специалистов, с тем, чтобы в ближайшие годы надежно сохранить и преумножить достижения в области хирургии головы и шеи.

На Конгрессе особое внимание было уделено вопросам качества жизни, реабилитации и нутритивной поддержки пациентов с опухолями головы и шеи. В контексте этой социально значимой проблемы большой интерес вызвали выступления В.Ф. Мартыненко, В.М. Аванесова и Е.Н. Новиковой и G. Margolin (Швеция), развернуто представившими опыт практической работы по голосовой реабилитации, нутритивной поддержке и социальной адаптации больных опухолями головы и шеи.

Программа мастер-классов, обучающих семинаров и дискуссий была составлена с учетом основного направления развития современной онкологической науки – комплексного подхода к внедрению инновационных технологий в лечении онкологических больных.

В преддверии IV Международного конгресса «Опухоли головы и шеи» Байкал-2011 Российское партнерство специалистов по опухолям головы и шеи учредило Памятную медаль имени И.Я. Сендульского за выдающиеся достижения в медицине, развитие научного взаимодействия между врачами различных специальностей на основе инновационных подходов к лечению больных с патологией головы и шеи, за развитие международного сотрудничества и утверждение общечеловеческих идеалов и гуманитарных ценностей.

Постановлением Комиссии по награждению общественными наградами и памятными знаками Российского партнерства специалистов по опухолям головы и шеи №63/43-27 от 1 февраля 2011 г. на Конгрессе Памятной медалью имени И.Я. Сендульского были награждены, В.В.Старинский, В.В. Дворниченко, Jatin P. Shah, G. Margolin.

IV Международный конгресс «Опухоли головы и шеи» Байкал-02011 стал значимым научным событием для молодых специалистов, ученых и аспирантов.

Подготовка кадров, способных на современном уровне решать проблемы профилактики, диагностики, лечения и реабилитации больных, является одним из приоритетных направлений развития отечественного здравоохранения.

На Конгрессе собрались молодые врачи различных специальностей, лучшие молодые ученые и практики, которые прошли жесткий конкурсный отбор и по решению руководства своих лечебных учреждений представляли свои научные работы и достижения в области лечения ОГШ. Высокий уровень Конгресса требовал особого отношения к подбору материала, формулированию проблемы, которая бы была интересна и с научной, и с практической точки зрения.

В преддверии Конгресса руководство Karolinska University (США) при взаимодействии с Некоммерческим партнерством специалистов по опухолям головы и шеи учредило премию «Молодым ученым России – за научные разработки в диагностике и лечении ОГШ».

Комиссия по награждению молодых ученых отметила научную работу Кульбакина Дениса Евгеньевича (г. Томск) «Реконструктивные операции с использованием имплантов из никелида титана у больных раком гортани».

Интересной оказалась и культурная программа Конгресса, которая включала знакомство с историческим прошлым Иркутского края, встречи с творческой интеллигенцией г. Иркутска и теплоходную прогулку по озеру Байкал.

Анализируя проделанную работу и подводя итоги, можно с уверенностью сказать, что IV Международный конгресс «Опухоли головы и шеи» Байкал-2011 конгресс выполнил свою задачу – стал важным шагом в интеграции зарубежных и отечественных специалистов, продемонстрировал новейшие достижения и открытия в современной онкологии. Научные разработки, представленные на Конгрессе, будут востребованы широкой медицинской общественностью и послужат мощным стимулом в деле объединения усилий врачей различных специальностей в борьбе со злокачественными новообразованиями.

Труды симпозиума
- Приложение к №3\2011 к журналу «Онкохирургия» «ТЕЗИСЫ. ОПУХОЛИ ГОЛОВЫ И ШЕИ»
- Тематический выпуск журнала «ОПУХОЛИ ГОЛОВЫ И ШЕИ»
- Презентации докладов зарубежных лекторов (CD, PowerPoint) можно приобрести, обратившись в редакцию журнала.

ПРАВИЛА ОФОРМЛЕНИЯ СТАТЕЙ ДЛЯ ПУБЛИКАЦИИ В ЖУРНАЛЕ «ОНКОХИРУРГИЯ»

Настоящие правила разработаны в соответствии с «Едиными требованиями к рукописям, представляемым в биомедицинские журналы», которые разработаны Международным комитетом редакторов медицинских журналов (International Committee of Medical Journal Editors).

Статья сопровождается официальным направлением учреждения, в котором выполнена работа.

Представленные в работе данные должны быть оригинальными. Не допускается направление в редакцию работ, которые уже напечатаны в других изданиях или посланы для публикации в другие редакции.

Рукопись представляется в редакцию на бумажном носителе в 2-х экземплярах. Статья должна быть напечатана на одной стороне листа и подписана всеми авторами. Электронная версия статьи, прилагаемая на дисковом носителе или направлнная по E-mail, набирается в текстовом редакторе (тип файла формата MS Word 97/2003/XP/2007) через 2 интервала, не более 30 строк на странице. Размеры полей: верхнее и нижнее – 20 мм, левое – 30 мм, правое – 20 мм. Изложение материала должно быть лаконичным и не превышать 10 страниц машинописного текста.

Оригинальные статьи должны содержать следующие разделы: Титульная страница, Реферат, Вступление, Материалы и методы, Результаты исследования, **Обсуждение, Литература** согласно общепринятым международным правилам. Каждый раздел начинается с новой страницы.

На титульной странице пишут заголовок статьи, фамилии и инициалы авторов, указывают полное название учреждения, из которого вышла работа, а также название отделения, кафедры или лаборатории, затем указываются город и страна.

Далее обязательно должны быть указаны полный адрес с почтовым индексом для корреспонденции, а также номер телефона, факса, электронная почта.

Нумерация источников литературы определяется порядком их цитирования в тексте. В список литературы не включают неопубликованные работы. Не допускаются ссылки на диссертации, тезисы, сборники конференций и авторефераты диссертаций. Библиографические ссылки должны быть пронумерованы и в тексте статьи даются в строгом соответствии с пристатейным списком литературы в квадратных скобках. При этом следует придерживаться сквозной нумерации.

Названия журналов приводятся в соответствии с сокращениями, принятыми в Index Medicus. В качестве примеров: Формат для журнальных статей:

Козлов В.Л., Акчурин Р.С., Лепилин М.Г. Диагностика дисфункций электрокардиостимулятора. Кардиология 1997; 37 (8): 44-48.

Vega K.J., Pina I., Krevsky B. Heart transplantation is associated with an increased risk for pancreatobiliary disease. Ann Intern Med 1996; 124: 980-983.

Формат для книг, монографий:

Дубровский В.И. Лечебный массаж. М: Медицина 1995; 208 с.

Phillips S.J., Whisnant J.P. Hypertension and stroke. In: Hyper-tension: pathophysiology, diagnosis and management. 2nd ed. J.H. Laragh, B.M. Brenner, eds. New York: Raven Press, 1995; 465 .

Иллюстрации и подписи. Иллюстративный материал (фотографии, рисунки, чертежи, диаграммы) представляется в 2-х экземплярах. Фотографии должны быть контрастными, рисунки – четкими. На оборотной стороне каждого рисунка ставится его номер, фамилия первого автора статьи и название статьи.

Подписи к рисункам приводятся на отдельном листе (2 экземпляра) с указанием названия статьи и фамилии автора. На микрофотографиях необходимо указать метод окраски, увеличение.

Таблицы и рисунки должны дополнять, а не дублировать текст. Таблицы нумеруются в соответствии с порядком их цитирования в тексте. Каждая таблица должна иметь краткое название. Использованные в таблице сокращения подлежат расшифровке в конце таблицы.

Нумерация страниц начинается с титульной.

К статье прилагается структурированная аннотация (реферат)* – краткое точное изложение содержания статьи, включающее основные фактические сведения и выводы, без дополнительной интерпретации или критических замечаний автора статьи. Текст аннотации не должен содержать информацию, которой нет в статье. Она должна отличаться лаконичностью, убедительностью формулировок, отсутствием второстепенной информации. Включение в аннотацию схем, таблиц, графиков и рисунков не допускается. Текст аннотации должен начинаться фразой, в которой сформулирована главная тема статьи. Сведения, содержащиеся в названии статьи, не должны повторяться в тексте аннотации. Следует избегать лишних вводных фраз (например, «автор статьи рассматривает…»). В тексте аннотации следует применять стандартизованную терминологию. Сокращения и аббревиатуры в тексте аннотации не допускаются. Не следует употреблять малораспространённые термины. В тексте аннотации используются значимые слова из текста статьи для обеспечения автоматизированного поиска. Аннотация включает следующие аспекты содержания статьи:

- предмет, тему, цель работы;
- метод или методология проведения работы;
- результаты работы;
- область применения результатов;
- выводы;
- ключевые слова.

С авторов, аспирантов и соискателей плата за публикацию статей не взимается.

Редколлегия оставляет за собой право рецензирования и редактирования статей.

* – Обращаем внимание авторов: структурированные аннотации (рефераты) и ключевые слова публикуются в переводе на английский язык и распространяются в российских и международных информационных базах.

Статьи направлять по адресу:

Издательство ООО «ОНКОХИРУРГИЯ ИНФО»
Редакция журнала «ОНКОХИРУРГИЯ»
115280, Москва, Восточная ул., д. 10, оф. 16
Тел.: (495) 663-15-66 Факс: (495) 221-11-73
E-mail: oncosurgery@mail.ru
Генеральный директор Боев А.С.
Заведущая редакцией Кулиш С.Л.

REQUIREMENTS FOR SUBMISSION
TO THE JOURNAL «ONCOSURGERY»

Dear Readers!

Due to readership expansion beyond Russian Federation new requirements for submission to the journal "ONCOSURGERY" have been enacted since 2011.

Requirements for submissions to the Journal are in accordance with the «Uniform Requirements for Manuscripts Submitted to Biomedical Journals» elaborated by the Inter-national Committee of Medical Journal Editors (ICMJE)

The manuscript is accompanied by official recommendation of the institution where the study was performed.

The data presented in the manuscript are to be original. Manuscripts published in or sent for publication to any other publisher house earlier are not admitted for publication in the Journal.

The manuscript should be submitted in electronic view (CD-version or by e-mail) with typed version in 2 copies. The manuscript should be typed on every other page and signed by all manuscript's authors. The electronic version of manuscript should be typed in text editor (MS Word 97/2000/XP/2007) in double-space, no more than 30 lines in each page. Margins' sizes are to be: top and bottom – 20 mm, left – 30 mm, right – 20 mm.

Manuscripts are to be laconic, not exceeding 10 typewritten pages.

An original manuscript should contain the following components: Title page, Abstract, Annotation, Introduction, Materials and Methods, Results, Discussion, References according with the common international requirements. Each component should be written on a new page.

Title page should contain the manuscript title, names and initials of the authors, full name of the institution where the manuscript was released, the title of department, chair or laboratory, city and country.

Then complete address with postcode, telephone and fax numbers, e-mail address for correspondence should be written.

References should be listed consecutively as they are cited in the text. References to articles in press must not be listed. References to theses, abstracts, conferences' materials, synopsis of thesis are not admitted. Bibliographic references should be numbered and are given in strict accordance with the article's list of references in square brackets. Moreover, through numbering beginning from number 1 should be kept.

Abbreviate journal names are given in accordance with the Index Medicus. Examples for journal articles:

Козлов В.Л., Ачкурин Р.С., Лепилин М.Г. Диагностика дисфункций электрокардиостимулятора. Кардиология 1997; 37 (8): 44-48.

Vega K.J., Pina I., Krevsky B. Heart transplantation is associated with an increased risk for pancreatobiliary disease. Ann Intern Med 1996; 124: 980-983.

Format for books, monographies:

Дубровский В.И. Лечебный массаж. М: Медицина 1995; 208.

Phillips S.J., Whisnant J.P. Hypertension and stroke. In: Hypertension: pathophysiology, diagnosis and management. 2nd ed. J.H. Laragh, B.M. Brenner, eds. New York: Raven Press, 1995; 465.

Illustrations and figure legends. Illustrations in 2 copies (photos, pictures, graphs, diagrams) should be contrast, pictures – clear. Reverse side of each picture is to be numbered, should contain the name of the first author and the manuscript's title.

Figure legends should be on the separated blank (2 copies) containing the manuscript's title and the name of the first author. The microphotograph's legend should contain data for staining type and magnification.

Tables and figures should supplement, not duplicate, the text. The tables should be numbered according to their order of citation in the text. Each table should be provided with brief caption. Abbreviations used in the table should be explained in a footnote.

Manuscript page numbering should be started from the title page.

For foreign readers structured abstract (volume – 1 page A4, 1,5 spacing) should be attached to the manuscript. The abstract is an accurate synopsis of the article, containing main data and conclusions, without additional interpretation or critical comments of the author. The abstract should not contain the data which are not represented in the manuscript. The abstract are to be laconic, with strength arguments and should not contain minor data. Diagrams, tables, graphs and pictures re not admitted in the abstract. In the beginning of the abstract the topic issue of the manuscript should be outlined. The abstract should not repeat the data from the title of the manuscript. Needless sentences should be avoided (for example, «the author consider that…»). Standardized terminology should be used. Abbreviations are not admitted in the abstract. Rare terms should not be used. To provide computer search the abstract should contain relevant words from the manuscript's text. **The abstract should contain following aspects of the manuscript matter:**

- **The subject, title and objectives of the study;**
- **Methods and techniques;**
- **Results;**
- **The application of results;**
- **Conclusions;**
- **Keywords.**

English translation of the abstract is performed by Editorial staff.

Publications for post-graduated students and candidates are free of charge. Editors reserve the right to manuscript's review and editing.

Correspondence to:
ООО «ONCOSURGERY INFO»
Journal «ONCOSURGERY»
115280, Moscow, Russia
Vostochnaya Str., 10, office 16
Tel.: +7 (495) 663-15-66
Fax: +7 (495) 221-11-73
E-mail: oncosurgery@mail.ru
General Director – Anatoly S. Boev
Head of the Editorial staff – S.L. Kulish